

Obprotezni zlomi med in po totalni kolčni artroplastiki

Periprosthetic fractures during and following total hip arthroplasty

Izvelek

Obprotezni zlom (OZ), ki nastane med ali po vstavitvi kolčne endoproteze (EP), predstavlja resen zaplet, ki je odvisen od mnogih dejavnikov. Zlomi se lahko stegenica (femur), kar je pogosteje, ali medenična čašica (acetabul). Zlomi nastanejo med ali po operaciji (intra oz. postoperativni zlomi). Zdravljenje teh zlomov je zahtevno in je lahko konzervativno ali operativno. V prispevku so opisani dejavniki tveganja, delitev in zdravljenje OZ.

Abstract

Fracture associated with total hip arthroplasty is a serious, multifactorial problem. Femoral fractures are more common than acetabular fractures. Fractures may be categorized as those that occur intraoperatively and those that occur postoperatively. Treatment is difficult, treatment options include nonoperative and operative stabilization. In this review risk factors, classification and treatment of periprosthetic fractures are described.

Matevž Kuhta
Andrej Moličnik
Slavko Kramberger

Matevž Kuhta, dr.med, sekundarij
¹ Andrej Moličnik, dr. med., spec. ortoped
¹ Slavko Kramberger, dr. med., spec. ortoped

¹ Oddelek za ortopedijo
Univerzitetni klinični center Maribor
Ljubljanska 5
2000 Maribor

Ključne besede

Obprotezni zlom, totalna kolčna artroplastika, medoperativni zlomi, pooperativni zlomi

Key words

Periprosthetic fracture, total hip arthroplasty, intraoperative fractures, postoperative fractures

Uvod

Zapleti pri vstavitvi totalne kolčne endoproteze so lahko specifično vezani na operativni poseg, ali se pojavljajo ne glede na vrsto operativnega posega. Nastanejo lahko kmalu (pareza živca, trombembolija, itd.) ali več let po posegu (osteoliza, omajanje, zlom vsadka). Obprotezni zlomi (OZ) se lahko, poleg okužbe in izpaha vsadka, pojavijo kadarkoli v pooperativnem obdobju ter so odvisni od različnih dejavnikov.

Z naraščanjem števila implantacij kolčnih EP ter daljšanjem življenjske dobe bolnikov, narašča tudi incidenca OZ. Zlomi femurja so pogostejši od zlomov acetabula. Ker gre večinoma za starejše bolnike, zaplet dodatno poslabša visoka stopnja komorbidnosti, predvsem prisotnost osteoporoze in kardiovaskularnih bolezni.

Za uspešen izid zdravljenja je nujna individualna obravnava bolnika in prepoznava dejavnikov, ki so do zloma privedli. Cilj zdravljenja je bolniku omogočiti čim prejšnjo povrnitev aktivnosti, s čimer lahko v veliki meri preprečimo nastanek nekaterih pooperativnih zapletov.

Dejavniki tveganja

Dejavniki tveganja za OZ so številni in jih lahko v grobem razdelimo na poškodbe, na od bolnika odvisne dejavnike ter na dejavnike, odvisne od izvedbe atroplastičnega posega (tabela 1).

Poškodbe. Sila, ki je potrebna za nastanek OZ, je večinoma majhna. Najpogosteje se bolniki poškodujejo pri padcu doma (1, 2). Zaradi večjih osteoliz ob protezi je možen tudi nastanek spontanih OZ (3).

Od bolnika odvisni dejavniki tveganja. Verjetnost nastanka OZ se z leti povečuje, saj so z višjo starostjo povezane pridružene bolezni, kot je osteoporoza in stanja, ki vodijo do pogostih padcev. Višje tveganje za OZ imajo bolniki, ki so fizično aktivnejši (1, 2). Ženski spol predstavlja višje tveganje, predvsem zaradi težje stopnje osteoporoze pri ženskah, starejših od 80 let. Metabol-

ne bolezni kosti večajo možnost zloma, tudi ob protezi (osteoporoza, Mb. Paget, osteopetroza, osteogenesis imperfecta itd.) (4). Tveganje za OZ je močno povečano pri revmatoidnem artritisu, saj je bolezen praviloma povezana z osteopenijo (1). Pomemben dejavnik tveganja so tudi predhodni zomi v področju kolka (1,2).

Od posega odvisni dejavniki. Osteoliza in/ali posledično aseptično omajanje sta najpogostejša vzroka poznih OZ (1). Osteoliza pomeni lokalno ali difuzno endostalno resorbcijo kosti, kar lahko sčasoma privede do aseptičnega omajanja vsadka. Mikroskopsko veliki delci obrabe, ki se sproščajo zaradi trenja med nosilnimi površinami kolčne endoproteze, spodbujajo bolnikov vnetni odgovor, katerega posledica je povečana resorbcija kostnine, kar povzroči manjšo stabilnost vsadka (1,5). OZ, tako intra- kot postoperativni, so pogostejši med in po revizijskih posegih (1,4). Zaradi implantacijske tehnike vsadka so intraoperativni zlomi pogostejši pri vstavitvah brez cementnih EP (2,5). Kortikalni defekti kosti, predvsem po odstranitvah osteosintetskega materiala (vijaki), so področja zmanjšane kostne trdote, zaradi česar lahko na teh mestih nastane zlom. Podobno lahko pride do zloma kosti ob robovih osteosintetskega materiala (osteosintetske plošče, intramedularni žebli,...) (2,4).

Epidemiologija

OZ acetabula so redkejši kot OZ stegenice, vendar število obeh narašča zaradi naraščajočega števila bolnikov po primarnih in revizijskih artroplastikah kolka, večjega števila bolnikov z osteoporozo, brez cementne artroplastike in razvoja novejših, mini-invazivnih tehnik (5).

Po podatkih Mayo-klinike (Minnesota, ZDA) je pogostnost nastanka medoperativnih zlomov stegenice med primarno artroplastiko 0,3% pri cementni in 5,4% pri brez cementni artroplastiki. Med revizijskimi posegi pride do zloma stegenice v 3,6% pri cementni in v

Tabela 1: Dejavniki tveganja za nastanek OZ stegenice.

Dejavniki tveganja za periprotetične zlome stegenice (4)	
Medoperativni zlomi	Pooperativni zlomi
Revmatoidni artritis	Osteoporoza
Brez cementna artroplastika	Poškodbe
Bolezni metabolizma kosti	Perforacije kortikalne kosti
Mb. Paget	Osteoliza
Osteogenesis imperfecta	Razmajani stegnennični vsadek
Deformacije stegenice	Prodor cementa med kostne odlomke
Revizijske operacije	Predilekcijska mesta zloma: - defekti kosti po odstranitvi vijakov - ob robovih osteosintetske plošče

20,9% pri brezementni artroplastiki (5). Pri nas znaša incidenca vseh zlomov skupno 0,9%.

Po podatkih Švedskega nacionalnega združenja za boleznin sklepev ima kar 70% bolnikov z OZ omajan vsadek, 30% bolnikov potrebuje najmanj en revizijski poseg in le 39% bolnikov po revizijskem posegu ne toži o bolečinah (5).

Razdelitev

OZ v predelu kolka lahko razdelimo glede na mesto (acetabularni, stegnenični) in čas nastanka (medoperativni, pooperativni).

Medoperativni OZ acetabula nastanejo med vstavitvi oz. odstranitvi acetabularnega vsadka. Pogostejši so pri brezementnih protezah. Najpogostejši vzrok za nastanek medoperativnih OZ acetabula pri brezementnih protezah je razlika v velikosti (premeru) pripravljene ležišča in velikosti umetne acetabularne komponente, ki mora biti malenkost večja, vendar ne več kot 1-2 mm. Kadar je ta razlika večja, se lahko ležišče med vstavitvijo zlomi, predvsem pri osteopeničnih bolnikih. Zato se pri bolnikih z izrazito osteopenijo priporoča povrtavanje ležišča do velikosti acetabularne komponente in nato učvrstitev umetnega acetabula z vijaki (6). Pri cementnih acetabulih je razlika v velikosti obratna, saj se manjša komponenta učvrsti v večje ležišče s kostnim cementom in je zato tudi nevarnost zloma veliko manjša. Pri večjih acetabulih se pogosteje zlomi obod acetabula, pri manjših pa glavne kolumne. Za uspešno zdravljenje acetabularnih zlomov je potrebna dobra medoperativna prepoznava. Kadar pride do stabilnega zloma brez premika odlomkov, dodatni operativni posegi niso nujni (5). Za medoperativno prepoznane zlome brez premikov odlomkov in stabilnim acetabularnim vsadkom, nekateri priporočajo dodatno učvrstitev vsadka s čim več vijaki in daljše pooperativno razbremenjevanje okončine. Kadar pri bolniku odkrijemo zlom po ope-

rativnem posegu, lahko zlome brez premika odlomkov oz. z minimalnim premikom odlomkov in stabilnim vsadkom, zdravimo konzervativno s »spica« mavecem ter nato z razbremenjevanjem okončine (6). Kadar je zlom nestabilen, je običajno potrebno vsadek odstraniti in odlomke učvrstiti z osteosintezo (ploščice, vijaki). Dodatno se lahko uporabijo kostni presadki. Sledi povrtavanje ležišča do velikosti acetabularnega vsadka in vstavitvev umetnega acetabula, ki se ga v ležišče učvrsti z vijaki. Zdravljenje nadaljujemo z razbremenjevanjem prizadete okončine (5,6).

Pooperativni OZ acetabula nastanejo kadarkoli po operaciji. Po Petersenu jih lahko razdelimo na zlome s stabilnim oz. nestabilnim vsadkom. Za stabilne se priporoča konzervativno zdravljenje (mavec, razbremenjevanje) (6). Pri nestabilnih zlomih je nujna revizijska operacija, katere izvedba je zelo zahtevna in odvisna od vrste zloma. Poleg osteosinteze nosilnih stebrov in uporabe kostnih transplantatov (avtolognih, homolognih, spongioznih, kortikospongioznih) imamo na voljo tudi posebne vsadke, kot so antiprotruzijski obroči in rekonstrukcijske kletke (5,6).

Za razdelitev OZ stegenice obstaja več različnih delitev. Največ je v uporabi Vancouverška klasifikacija delitve OZ stegenice, ki vsebuje tudi smernice zdravljenja (tabele 2,3,4).

Medoperativni OZ stegenice večinoma nastanejo pri brezementni tehniki. Zlom stegenice lahko nastane kadarkoli med operativnim posegom, vendar je tveganje večje med določenimi deli operativnega posega (poskus dislokacije kolka, brušenje femoralnega kanala, vstavitvev femoralnega vsadka). Kadar pride do zloma stegenice med brezementno tehniko, je potrebno zlom povsem razkriti. Stegennično šilo (s katero pripravljamo ležišče za vsadek) ali vsadek je potrebno pustiti v stegneničnem kanalu, saj lahko z odstranitvijo pride do zapiranja poke, s tem pa do podcenitve zloma.

Tabela 2: Vancouverška klasifikacija medoperativnih periprotetičnih zlomov stegenice.

Vancouverška klasifikacija medoperativnih periprotetičnih zlomov stegenice	
Tip A	Zlom proksimalne metafize A1 - Perforacija kortikalne kosti A2 - Poka-brez premika odlomkov A3 - Nestabilni zlom
Tip B	Zlom diafize B1 - Perforacija kortikalne kosti B2 - Poka-brez premika odlomkov B3 - Nestabilni zlom
Tip C	Zlom distalne diafize C1 - Perforacija kortikalne kosti C2 - Poka-brez premika odlomkov C3 - Nestabilni zlom

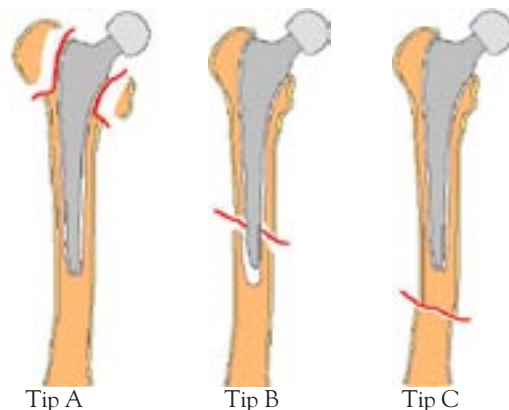
Popolnemu razkritju zloma sledi menjava šila ali vsadka s številko manjšim (prevenca kolapsa), cerklaža in nato implantacija končnega debla, ki je lahko po potrebi tudi daljše. Kadar pride do zloma med cementno tehniko, je potrebno pred cementiranjem kostne odlomke reponirati, odlomke zadržati s kostnimi prijemalkami ali nastaviti cerklažo. S tem se prepreči ekstruzija cementa med odlomki, kar bi lahko motilo zaraščanje odlomkov. Pri prečno potekajočih zlomih se lahko odlomki zadržijo s pomočjo plošče, ki jo s prijemalkami pritrdimo na odlomka in šele nato cementiramo (3,5,7). Kadar obstaja sum, da je deblo nestabilno, je nujna uporaba »opornega« alografta s cerklažo ali pa vsadek zamenjamo z dolgim stegneničnim deblom s porozno površino ali površinskimi brazdami (5). Po potrebi se lahko dodajo še cerklaže ali interna fiksacija. Dolgo deblo mora premostiti lomno poko vsaj za 5-8 cm (7). Po posegu je potrebno dolgotrajno razbremenjevanje. Pozornost je potrebna tudi pri perforacijah korteksa, ker manjki v kortikalni kosti slabijo strukturo kosti. Defekte praviloma napolnimo s spongiozno kostjo. Kortikalne defekte, ki so distalno od vrha vsadka, po potrebi zaščitimo z opornim alograftom s cerklažo ali daljšim vsadkom, ki defekt premosti (5).

Število **pooperativnih OZ stegenice** v zadnjih letih narašča. Združeni so z več zapleti, kot so kominucija, izguba kostnine in aseptično omajanje stegneničnega vsadka. Po Vancouverski klasifikaciji jih delimo na zlome velikega trohantra (tip Ag), malega trohantra (tip Al), zlome v nivoju debla ali vrha stegneničnega vsadka (tip B) ter na zlome pod nivojem vrha stegneničnega vsadka (tip C) (slika 1, tabela 3). Zlomi tipa B, ki so najpogostejši, se nadalje delijo na zlome pri dobro učvrščenem in stabilnem deblu vsadka (B1), na zlome pri razmajanem deblu in dobri kvaliteti kosti (B2) ter na zlome pri razmajanem deblu in slabi kvaliteti kosti (B3) (3,4,5). Pri brez cementnih protezah nastanejo OZ najpogosteje v predelu debla ali vrha stegneničnega vsadka. Pri nerazmajanih, stabilnih cementnih protezah nastane zlom pogosteje distalno od vrha stegnenične proteze, med-

tem ko pri razmajanih cementnih protezah predvsem v predelu vrha proteze (4).

Tudi tukaj zdravljenje pogosto predstavlja velik izziv in je odvisno od mesta zloma, vrste vsadka (cementni oz. brez cementni) in od stabilnosti vsadka (stabilen oz. razmajan). Lahko poteka konzervativno ali operativno. Konzervativno zdravljenje pride v poštev, kadar bolnik ni sposoben za operativni poseg, pri določenih zlomih s stabilnim vsadkom ter kadar je možno s konzervativnim načinom zdravljenja zagotoviti ustrezno os in stabilnost odlomkov. Konzervativno lahko zdravimo nekatere zlome tipa A in izjemoma stabilne zlome tipa B1 brez premika odlomkov (tabela 4) (3,5,7).

Preostale pooperativne OZ stegenice zdravimo praviroma operativno. Operativno zdravljenje obsega intramedularno fiksacijo, ekstramedularno fiksacijo ali revizijsko operacijo z oz. brez dodatne fiksacije. Intramedularno fiksacijo delimo na protetično in neprotetično (3). Med protetično intramedularno fiksacijo spadajo stegnenični vsadki z dolgimi debli, ki delujejo kot intramedularni žebelj, in revizijske proteze. Med neprotetično intramedularno fiksacijo spada intramedularni žebelj.



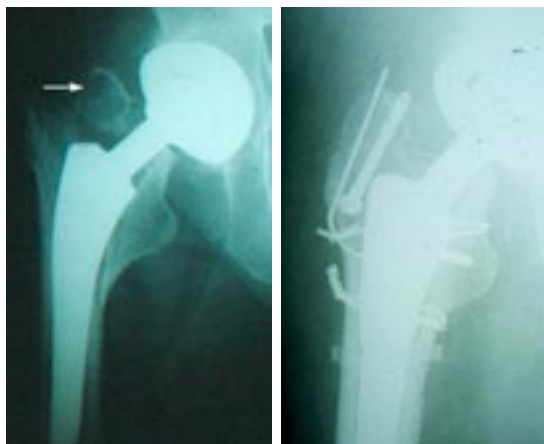
Slika 1: V skladu z Vancouversko klasifikacijo OZ stegenice delimo na zlome velikega ali malega trohantra (tip A), zlome v predelu debla ali vrha vsadka (tip B) in na zlome distalno od vrha vsadka (tip C).

Tabela 3: Vancouverska klasifikacija pooperativnih OZ stegenice.

Vancouverska klasifikacija pooperativnih periprotetičnih zlomov stegenice	
Tip A	Zlomi trohantr Ag - Zlom velikega trohantra Al - Zlom malega trohantra
Tip B	Zlomi v nivoju debla ali vrha vsadka B1 - Stabilno deblo B2 - Nestabilno deblo, dobra kvaliteta kosti B3 - Nestabilno deblo, slaba kvaliteta kosti
Tip C	Zlomi pod nivojem vrha debla

Za zlome velikega trohantra s premikom odlomkov se priporoča operativno zdravljenje (slika 2).

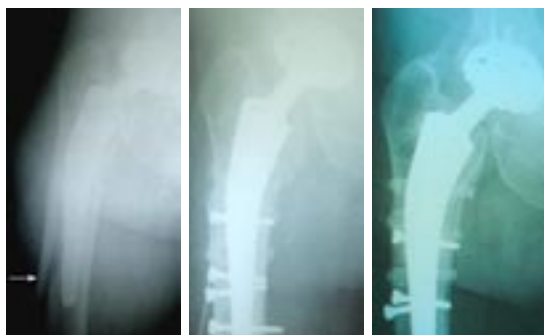Dolge spiralne zlome tipa B1 (slika 3) lahko oskrbimo s cerklažnimi žicami. Kadar je lomna poka kratka ali poteka prečno, se priporoča biplanarna fiksacija s pomočjo dveh plošč, ki se pritrdita na sprednjo in zunanjo ploskev stegenice (7). Na distalni del stegenice se pritrdita z vijaki, na proksimalni del pa s cerklažnimi trakovi. Namesto plošč se lahko uporabita tudi dva oporna alografta, ki se povežeta s cerklažnimi trakovi (5,7). Na mestu zloma se priporoča spongioplastika (5). Za vse skupine zlomov z razmajanim stegneničnim vsadkom (B2, B3) (slike 4,5,6), se priporoča revizijska operacija, seveda če je bolnik zanjo sposoben. Med revizijsko operacijo moramo ohraniti čim več kostnine in doseči stabilno učvrstitev vsadka v intaktno kost (3). To lahko dosežemo z distalno učvrstitvijo debla s cementom ali z uporabo površinsko poroznih debel ali z uporabo debel, ki imajo na površini brazde ali žlebove (5). Dodajo se lahko profilaktične cerklaže. Pri uporabi cementa pa je



Slika 2a

Slika 2b

Slika 2: Pooperativni zlom tipa Ag 5 dni po primarni artroplastiki (slika 2a) in po operativnem zdravljenju zloma velikega trohantra (2b).

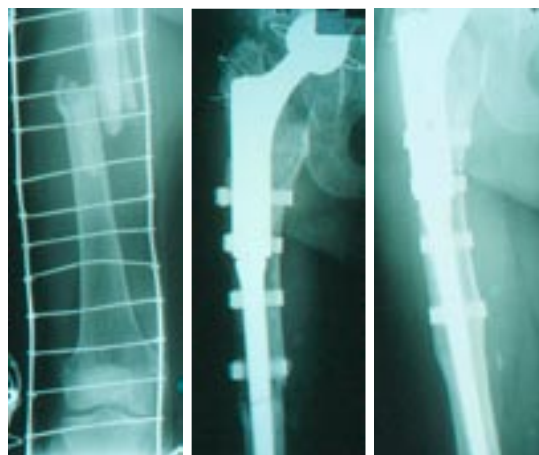


Slika 3a

Slika 3b

Slika 3c

Slika 3: Pooperativni zlom tipa B1 5 let po primarni artroplastiki (slika 3a), takoj po revizijski operaciji (slika 3b) in 10 mesecev po revizijski operaciji (slika 3c).

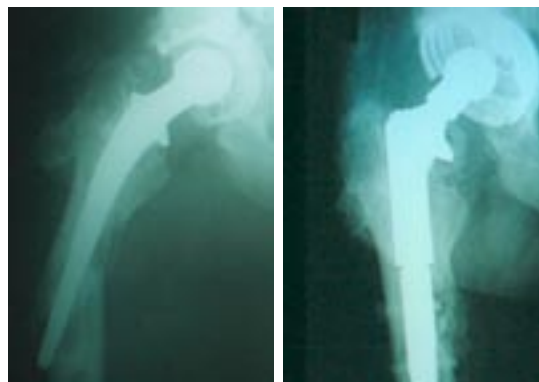


Slika 4a

Slika 4b

Slika 4c

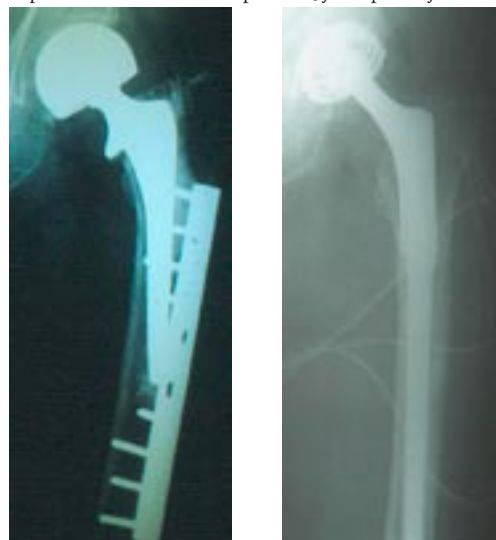
Slika 4: Pooperativni zlom tipa B2 8 let po primarni artroplastiki (slika 4a), takoj po revizijskem posegu (slika 4b) in 10 mesecev po revizijskem posegu (slika 4c).



Slika 5a

Slika 5b

Slika 5: Pooperativni zlom tipa B2-3 5 let po primarni artroplastiki in 10 mesecev po revizijski operaciji.

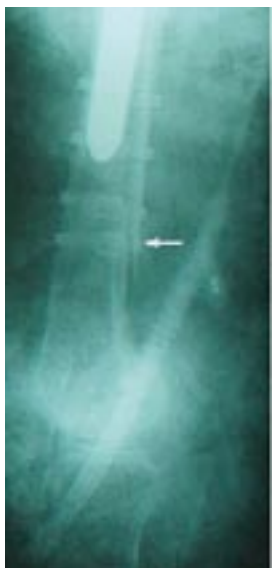

Slika 6a

Slika 6b

Slika 6: Nepravilno zdravljen pooperativni zlom tipa B2-3 5 mesecev po zlomu (slika 6a). Zaradi osteolize in razmajanja debla je bila potrebna revizija debla.

potrebno paziti, da ne pride do uhajanja cementa med kostne odlomke, ker bi preprečil zaraščanje zloma. Na mestu zloma se priporoča spongioplastika. Kadar je za fiksacijo primeren le del diafiznega istmusa (tip B3), je bolje uporabiti posebna debela, ki se učvrstijo v območju pod istmusom diafize. V skrajnih primerih, kadar zloma zaradi hude izgube kostnine ne moremo rekonstruirati s standardnimi metodami, lahko uporabimo konstrukt



Slika 7: Pooperativni zlom tipa C

allograft-proteza ali celo tumorsko protezo. V vseh primerih je priporočljivo ohraniti proksimalne kostne odlomke, ki se ovijejo okoli debela ali alografta s cerklažo, saj se s tem ohranijo narastišča mehkih tkiv, kar izboljša stabilnost kolka, preraščanje in zmanjša možnost okužb (3,5,7) (tabela 4).

Zlome tipa C (slika 7) zdravimo z notranjo fiksacijo, razen če so zlomi minimalno dislocirani in jih je mogoče v tem položaju zadržati z neoperativno metodo, ki od bolnika ne zahteva dolge imobilizacije v postelji. Pri zlomih blizu kolenskega sklepa se lahko uporabi retrogradni intramedularni žebelj ali fiksacija s pomočjo plošče z vijaki (5). Za najbolj distalne zlome pride v poštev DCS (Dynamic Condylar Screw) (7). Zlomi, ki so bližje protezi, se lahko fiksirajo s pomočjo plošč, ki se distalno pritrdijo z vijaki, proksimalno pa s cerklažnimi trakovi (7). LISS (Less Invasive Stabilisation System), ki se uvršča med minimalno invazivne posege, lahko uporabimo pri vseh zlomih (4).

Zapleti po zdravljenju periprotetičnih zlomov

Najpogostejši specifični zapleti zdravljenja OZ so ponovni zlomi, sprememba osi spodnje okončine, večje razlike v dolžini spodnjih udov ter neustrezne rotacijske postavitve vsadkov. Med pozne zaplete prištevamo kronični osteitis, osteomielitis, psevdartroze in drugo.

Tabela 4: Zdravljenje OZ stegenice (5, 7).

Zdravljenje periprotetičnih zlomov stegenice			
Zlomi proksimalne metafize			
Tip A1	Z/brez razmika odlomkov		Konzervativno zdravljenje
	Širjenje poke v kalkar/odlomljen del medialnega korteksa		Cerklaža
Tip A2	Brez premika odlomkov	Brez osteolize	Konzervativno zdravljenje z razbremenjevanjem in omejevanjem abdukcije
		Osteoliza	Cerklaža in kostni presadki
	S premikom odlomkov	Osteoliza	
		Brez osteolize	Cerklaža
Zlomi diafize			
Stabilen zlom	Konzervativno zdravljenje z razbremenjevanjem ?		
Nestabilen zlom/ s premikom odlomkov	Stabilno femoralno deblo	Tip B1	Odrpna redukcija in biplanarna interna fiksacija s cerklažo ter ploščo/ alograftom
	Razmajano femoralno deblo	Tip B2 – Primerna količina kostnine	Cementna/brezcementna revizija z dolgim stegneničnim debлом
		Tip B3 – Neprimerna količina kostnine	Mlajši: revizija in ojačitev kostnine z alograftom, konstrukt alograft/proteza Starejši: tumorska proteza
Zlom distalne diafize/metafize			
Tip C	Najprej oskrba zloma (retrogradni intramedularni žebelj, LISS, DCS, osteosintetske plošče); oskrba vsadka po zacelitvi zloma		

Zaključek

OZ predstavljajo velik rekonstrukcijski izziv. Kadar pride do zloma, je pred izbiro načina rekonstrukcije potrebna določitev vrste zloma, stanje kostnine in stabilnost vsadka. Konzervativni način zdravljenja je primeren le v redkih primerih. Pri razmajanih vsadkih je nujna revizijska operacija.

Ker OZ prizadenejo večinoma starejše ljudi, kjer je zaradi starosti in pridruženih bolezni zmanjšan biološki potencial celjenja, je potrebno posebno pozornost usmeriti v njihovo preprečevanje, kar lahko vsaj v določeni meri dosežemo z rednimi kliničnimi pregledi, rentgensko diagnostiko ter pravočasnim revizijskim posegom.

Literatura

1. Franklin J, Malchau H. Risk Factors for Periprosthetic Femoral Fracture. *Injury, Int. J. Care Injured*, 2007; 38: 655-660.
2. Robinson CM, Adams CJ, Craig M, Doward W, Clarke MCC, Auld J. Implant-Related Fractures of the Femur Following Hip Fracture Surgery. *J Bone Joint Surg Am*, 2002; 84: 1116-22.
3. Kelley SS. Periprosthetic Femoral Fractures. *J Am Acad Orthop Surg*, 1994; 2: 164-172.
4. Gruner A, Hockertz T, Reilmann H. Die Periprotetische Fraktur. *Unfallchirurg*, 2004; 107: 35-49.
5. Masri BA et al. Total Hip Arthroplasty Complications. In: *Orthopaedic Knowledge Update. Hip and Knee Reconstruction 3. Am Acad Orthop Surg*, Rosemont 2006; 494-502.
6. Callaghan JJ. Instructional Course Lectures, The American Academy of Orthopaedic Surgeons – Periprosthetic Fractures of the Acetabulum during and following Total Hip Arthroplasty. *J Bone Joint Surg Am*, 1997; 79: 1416-21.
7. Parvizi J, Rapuri VR, Purtili JJ, Sharkey PF, Rothman RH, Hozack WJ. Treatment Protocol for Proximal Femoral Periprosthetic Fractures. *J Bone Joint Surg Am*, 2004; 86: 8-16.