

## Klinični primer

# Arterijski zapleti sindroma utesnitve izhoda iz prsnega koša

## Arterial complications of thoracic outlet syndrome

Vojko Flis

**Povzetek**

V osnovi obstajajo tri vrste sindroma utesnitve izhoda iz prsnega koša: nevrogeni, arterijski in venski. Nevrogeni se pojavlja v 95 % in ga je zelo težko diagnosticirati ter zdraviti. Arterijski zapleti so redki in jih pogosto spregledamo. Največkrat so posledica prirojenih anomalij okostja, na primer obstoj vratnega rebra. Prikazan je primer bolnice, ki je utrpeła trombozo brahialne arterije zaradi utesnitve subklavijske arterije. Utesnitev je bila posledica pritiska vratnega rebra. Napravljena sta bila resekcija sprednje mišice *m.scalenus* in avtovenski subklavijo-brahialni obvod.

**Abstract**

There are basically three types of thoracic outlet syndrome (TOS): arterial, venous and neurogenic. Neurogenic TOS comprise more than 95 per cent of all cases and is the most difficult to diagnose and treat. Arterial complications due to compression of the thoracic outlet are uncommon and are often overlooked. In majority of cases they are due to a congenital bony abnormality such as a cervical rib. A case is presented where patient suffered thrombosis of brachial artery due to compression of subclavian artery by the cervical rib. Patient was treated with simple resection of scalenus anterior muscle and subclavio-brachial saphenous bypass.

Oddelek za žilno kirurgijo SBM,  
Ljubljanska 5,  
2000 Maribor

**Ključne besede**

sindrom utesnitve izhoda iz prsnega koša,  
vratno rebro, arterijski zapleti

**Key words**

thoracic outlet syndrome (TOS), cervical rib, arterial complications

**Uvod**

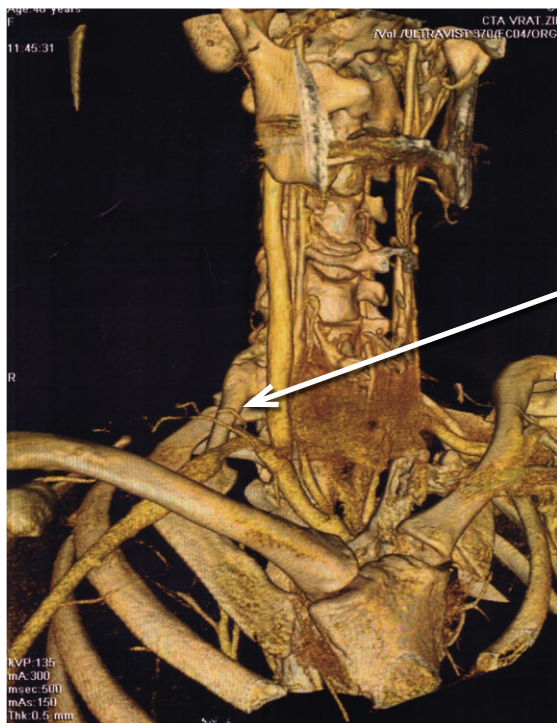
Sindrom utesnitve izstopišča iz prsnega koša (thoracic outlet syndrome-TOS) zajema številne klinične slike, ki jih pripisujejo utesnitvi brahialnega pleteža in velikih žil v njihovem poteku skozi izhod iz prsnega koša (1, 2, 3). Več kot 95 % bolnikov naj bi imelo nevrogene simptome, le 2 % naj bi imela utesnitev vene in le en odstotek bolnikov naj bi imel motnje arterijskih pretokov (4, 5) (Tabela 1). Zaradi pogostnosti nespecifičnih nevrogenih težav, pripisanih temu sindromu (gre za eno izmed bolj protislovnih kliničnih področij), se resne pretočne motnje v arterijah zgornjih udov neredko spregledajo.

Pri nevrogenem TOS, ki je najbolj pogost, ne obstajajo splošno sprejete, zanesljive in natančne preiskave ali testi, ki bi ga lahko potrdili ali ovrgli (3, 6, 7, 8, 9). Diagnozo se običajno postavi predvsem na osnovi anamneze in kliničnih kriterijev (7, 8), kjer pa povzročajo v diferencialno diagnostični obdelavi velike zagate številne druge klinične slike – na primer utesnitveni sindromi na roki, sindrom miofascialne bolečine ali celo zožitev spinalnega kanala zaradi različnih vzrokov (3, 8).

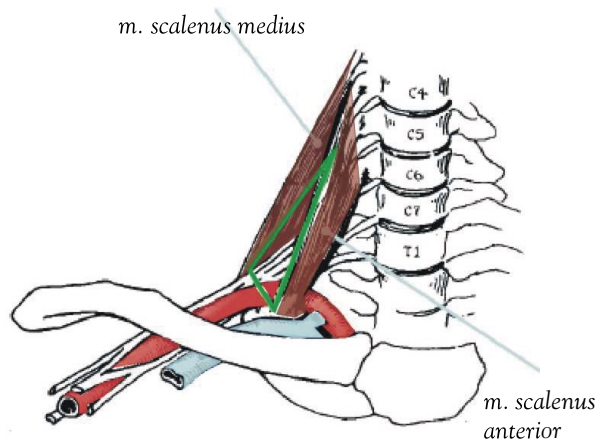
Ocenjujejo, da se na primer v Veliki Britaniji klinična slika TOS pojavlja pri petih ljudeh na 100000 pre-

bivalcev (6), četudi natančnejši epidemiološki podatki za evropski prostor niso znani (9).

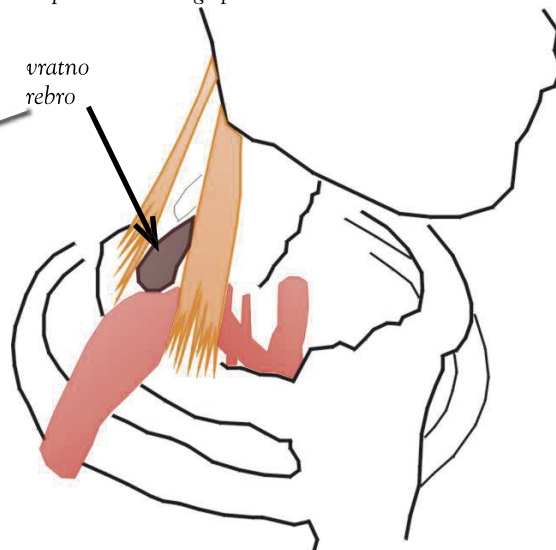
Žilni zapleti so praviloma povezani s prirojenimi anomalijami kostnih struktur. Najpogosteje lahko pri bolnikih z žilnimi zapleti najdemo vratno rebro, neredko tudi podaljšan transverzalni procesus C7. Ostale anomalije so redkejše (4, 9, 10). Vratno rebro se pojavlja pri približno 0.4 % prebivalstva, od tega jih ima okoli 60 % simptome, ki so praviloma unilateralni (11). Žilni zapleti lahko povzročajo embolizacije prstnih arterij, trombozo vene subklavije, a tudi zaporo arterij zgornje uda. Predstavljen je primer pacientke z vratnim re-



Slika 1: 3D CT rekonstrukcija vratne regije pri prizadeti bolnici. Lepo je vidno vratno rebro in poststenotična dilatacija a.subclaviae.



Slika 2: Reža med sprednjo (m.scalenus anterior) in srednjo (m.scalenus medius) skalensko mišico tvori tako imenovani skalenski trikotnik (zeleno barva). To je ožina na vratu, ki ima pomembno vlogo pri nastanku TOS.



Slika 3: Shematski prikaz anatomskih razmer iz slike 1. Vratno rebro stiska arterijo k posteriornemu robu sprednje skalenske mišice.

brom desno, poststenotično anevrizmo *a.subclaviae* in trombozo *a.brachialis*.

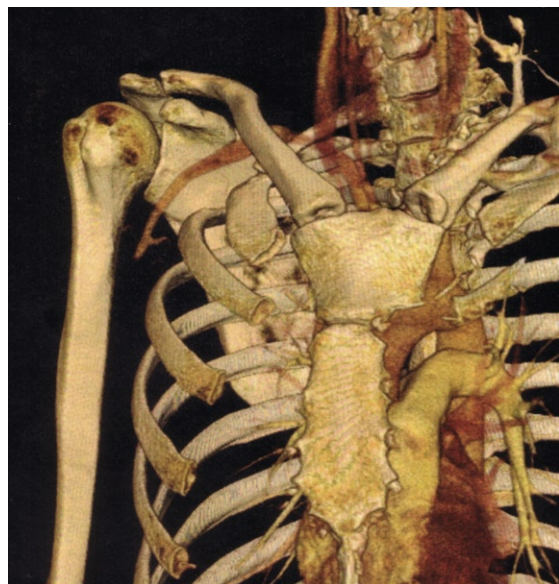
### Prikaz primera

Oseminštiridesetletna pacientka je več kot deset let tožila o bolečinah v desnem zgornjem udu. Obiskovala je različne zdravnike, ki so sodili, da težave niso organske narave. V zadnjih dveh letih se je poleg bolečine pojavila tudi atrofija mišičja desnega podlaktka in majhnih mišic roke. Pacientkina osebna zdravnica je ugotovila odsotnost utripov v desnem zapestju. Napravljena je bila CT angiografija, ki je, poleg vratnega rebra, pokazala anevrizmatsko razširitev *a.subclaviae* desno na prehodu skozi skalenski trikotnik (med *m.scalenus anterior in medius*) in obliteracijo desne *a.brachialis*. Pacientka je bila operirana. Z leve noge je bila odvzeta velika safena za obvod. Kirurški dostop do skalenskih mišic je bil napravljen skozi desno supraklavikularno kotanjo. Anevrizma *a.subclaviae* je bila resecirana. Resecirana je bila tudi mišica *m.scalenus anterior*. Nato je bil napravljen avtovenski obvod z veliko safeno od krna *a.subclaviae* do *a.brachialis* desno. Po operaciji ni bilo zapletov. Desna roka je šest mesecev po posegu dobro prekrvljena: Atrofija mišic se popravlja postopoma.

### Razpravljanje

#### Anatomske razmere

Na poti do roke živčevje in žilje preidejo številne anatomske ožine. Izhod žilja iz prsnega koša omejujejo na



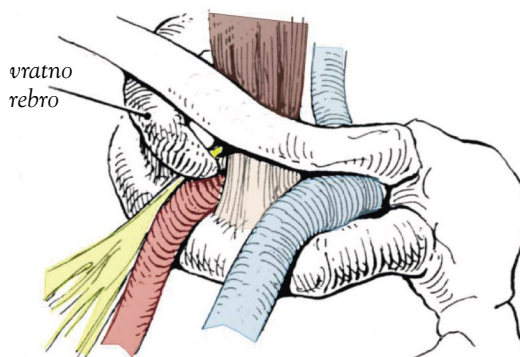
Slika 4: 3DCT rekonstrukcija vratne regije pri prizadeti bolnici. Na sliki je vidno mesto zapore na arteriji brahialis.

začetni poti kostne strukture hrbtenice, ključnica, prvo rebro ter mišičje skalenov (12). Arterija subklavija in brahialni pletež preideta preko prvega rebra skozi skalenski trikotnik, ki ga tvorita sprednja in srednja skalenska mišica. Vena subklavija preide preko prvega rebra anteriorno od sprednje skalenske mišice. Pomembno ožino žilju in živčevju po prehodu preko prvega rebra tvorita ključnica in prvo rebro. Po prehodu preko prvega rebra se žilje in živci znajdejo v majhni ožini (dno tvori prvo rebro, anteriorno mejo ključnica), ki se z gibanjem roke spreminja. Dodatno lahko anatomske razmere zapletejo kongenitalne anomalije okostja, pri čemer je pojav vratnega rebra najbolj pogosta anomalija.

#### Klinični znaki in diagnostika

Najbolj pogosti klinični znaki so bolečine in parestezije v roki, več kot 75 % bolnikov pa toži tudi o glavobolih in bolečinah v mišičju vratu (13). Pri slednjih gre za prenešene bolečine. Parestezije se najprej pojavijo v prstih roke. Kasneje pogosteje kot radialno zajamejo ularno stran roke. Pri manj kot odstotku ljudi s TOS se pojavi atrofija ularnega mišičja. Pri teh bolnikih EMG pokaže značilne znake ularne nevropatije (14). V tej stopnji razvoja boleznir kirurški poseg lahko omili bolečino pri nevrogenem TOS, atrofij pa ne odpravi (15). Adsonov test ali modificiran Roosov test dvignjenih rok nista zanesljiva testa za ugotavljanje TOS (3, 13). Pri približno šestdesetih odstotkih zdravih ljudi utripi v zapestju izginejo pri dvignjenih rokah! Diagnoza nevrogenega TOS se praviloma postavi na osnovi kliničnih kriterijev (13).

Klinični znaki zapore arterij se kažejo v odsotnosti utripa v zapestju. Bolečina v mirovanju se mnogokrat ne pojavi zaradi razvoja kolateralnega obtoka. Embolizacija iz anevrizmatsko spremenjene *a.subclaviae* lahko povzroči zaporo prstnih arterij in nekroze konic prstov.

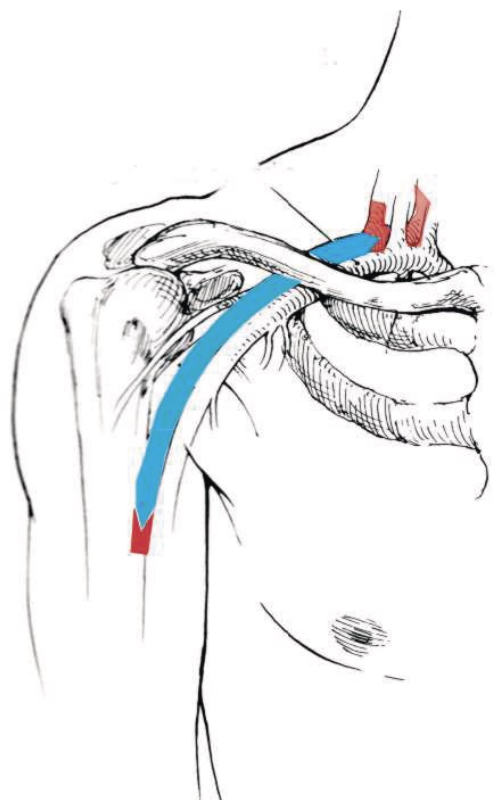


Slika 5: Slika prikazuje topografijo v kostoklavikularnem trikotniku, ko prične vanj vraščati vratno rebro.

Anevrizma v supraklavikularni kotanji je mnogokrat tipna (16), slišen pa je tudi sistolični šum na tem mestu. Vaskularni zapleti zahtevajo obsežnejšo dodatno diagnostiko. Zapora ven povzroči otekanje zgornjega uda, redko tudi vensko gangreno. Zaporo arterij je mogoče ugotoviti z doplerskim ultrazvokom. Pred kirurškim posegom je potrebno napraviti klasično angiografijo ter CT ali NMR angiografijo. Slednji preiskavi lahko natančno pokažeta naravo anatomskih anomalij (fibrozni trakovi, variacije skalenov, ipd). Pri sumu na trombozo ven je dodatno potrebno napraviti flebografijo.

### Zdravljenje

Pri nevrogenem TOS večina avtorjev priporoča najprej konzervativno terapijo s fizioterapijo (13). Če se po konzervativni terapiji simptomi nevrogenega TOS ne izboljšajo in če imajo bolniki neznosne težave, se lahko odločijo tudi za kirurško zdravljenje. Pred odločitvijo za kirurško zdravljenje nevrogenega TOS je potrebno izključiti vse ostale možne razloge za klinične znake nevrogenega TOS. V vsakem primeru pa je nujno potrebno v začetnih obdobjih diagnostike izključiti žilne zaplete!



Slika 6: Slika prikazuje shemo avtovenskega obvoda iz velike safene, ki je bil napravljen od krna a. subclaviae do a. brachialis desno

Pri žilnih zapletih TOS je zdravljenje odvisno od narave žilnih zapletov. Pri zapori arterij se praviloma odločimo za kirurško zdravljenje, še posebej, če zmanjšana prekrvitev zgornjega uda pospešuje atrofijo mišic. Če so okvare tkiva zaradi zmanjšane prekrvitve nepopravljive, je potrebna opravi amputacijo zgornjega uda (16).

Operacija je lahko sestavljena iz dveh delov – iz dekompresije in rekonstrukcije arterij in/ali ven. Pri nevrogenem TOS opravimo samo dekompresijo. Pri dekompresiji je na razpolago več postopkov, vendar nobeden izmed njih ne daje bistveno boljših dolgotrajnih rezultatov. Pogosta operacija je transaksilarna resekcija prvega rebra (12, 13). Vendar večina avtorjev sodi, da je prvo rebro le redko vzrok za bolnikove težave. Pri resekciji prvega rebra se sprost tudi mišica *m. scalenus anterior*. Zaradi tega so številni avtorji dekompresijo opravljali samo z resekcijo sprednje in srednje mišice *m. scalenus*. Ne dolgoročni rezultati prve in ne druge operacije niso bili prepričljivi. Tretji postopek je resekcija prvega rebra in resekcija obeh mišic – sprednje in srednje mišice *m. scalenus*. Ta postopek naj bi prinašal nekaj odstotkov boljše dolgoročne rezultate (13), četudi nekateri avtorji tudi s tem postopkom niso dosegli nič boljših rezultatov kot z prvima dvema (17).

Rekonstrukcija se mora vedno ravnati po najdenih anatomskih in patomorfoloških spremembah in je kajpak odvisna od narave sprememb. Pri predstavljeni bolnici smo se odločili za resekcijo mišice *m. scalenus anterior*. Ta je imela svoje narastišče na konici vratnega rebra in je arterijo skorajda prepolovila. Anevrizmo smo resecirali in napravili avtovenski obvod z bolnično veliko safeno. Vratnega rebra nismo resecirali, prav tako ne prvega rebra. Ni videti, da bi bila ta posega potrebna pri žilnih zapletih ali da bi prinašala prav pri žilnih zapletih boljše rezultate (13, 16).

**Tabela 1.** Razvrstitev TOS v klinične skupine - povzeto po (7)

Nevrogeni TOS
• Vpletenost brahialnega pleteža s spremembami v EMG
• Nespecifični nevrogeni znaki brez sprememb EMG
Vaskularni TOS
• Kompresija arterij
• Kompresija ven
Posttravmatski TOS

**Zaključek**

Nevrogeni TOS je protislovnna klinična slika, ki mnogokrat tako zabriše klinično dogajanje, da se spregledajo žilni zapleti. Pri sumu na TOS je potrebno najprej

izključiti prizadetost žilja. Kirurško zdravljenje ni enotno in se ravna po etiologiji in patomorfoloških spremembah.

**Literatura:**

1. Roos DB. *Historical perspective and anatomic considerations. Thoracic outlet syndrome. Sem Thorac Cardiovasc Surg* 1996;8(2):183-189.
2. Ryan GM. *Thoracic outlet syndrome. J Shoulder Elbow Surg* 1998;7(4):440-451.
3. Merle M, Borrelly J. *Les syndromes de la traversée cervicothoracobrahiale. Chirurgie de la main* 2004;23:S35-S54.
4. Sanders R, Cooper M, Hammond S. *Neurogenic thoracic outlet syndrome. V. Rutherford RB eds. Textbook of Vascular Surgery. 6th ed. WB Saunders. Philadelphia* 2005.
5. Sanders RJ. *Neurogenic Thoracic Outlet Syndrome. V. Geroulakos G, Van Urk H, Hobson RW, Calligaro K eds. Vascular surgery. Cases, questions and commentaries. Springer. London* 2003.
6. Thompson JF, Janssen F. *Thoracic outlet syndrome. Br J Surg* 1996;83(4):435-436.
7. Oscar Colli B, Carlotti GC, Assiranti JA, Marques W. *Neurogenic thoracic outlet syndromes: a comparison of true and nonspecific syndromes after surgical treatment. Surgical Neurology* 2006;65:262-272.
8. Altobelli GG, Kudo T, Haas TB et al. *Thoracic outlet syndrome: pattern of clinical success after operation. J Vasc Surg* 2005;42:122-128.
9. Bhattacharya V, Hansrani M, Wyatt MG et al. *Outcome following surgery for thoracic outlet syndrome. Eur J Vasc Endovasc Surg* 2003;26:170-175.
10. Edwards PR, Moody AP, Harris PL. *First rib abnormalities in association with cervical ribs: a cause for postoperative failure in the thoracic outlet syndrome. Eur J Vasc Surg* 1992;6:677-681.
11. Smith PC. *Surgical short cases for the MRCS clinical examination. PasTest. Cheshire. 2005.*
12. Cooley A, Wukasz DC. *Techniques in vascular surgery. Saunders. Philadelphia. 1979.*
13. Sanders RJ. *Neurogenic thoracic outlet syndrome. V. Geroulakos G, Van Urk H, Hobson RW, Calligaro K. Vascular surgery. Cases, questions and commentaries. Springer. London* 2003.
14. Gilliatt RW, Willson RG, Dietz V, Williams IR. *Peripheral nerve conduction in patients with cervical rib and band. Ann Neurol* 1978;4:1-24-9.
15. Green RM, Mc Namara MS, Ouriel K. *Long term follow up after thoracic outlet decompression : an analysis of factors determinign outcome. J Vasc Surg* 1991;14:739-46.
16. Desai Y, Robbs JV. *Arterial complications of the thoracic outlet syndrome. Eur J Vasc Endovasc Surg* 1995;10:362-365.
17. Gockel M, Vastamaki M, Alaranta H. *Long term results of primary scalenotomy in the treatment of thoracic outlet syndroma. J Hand Surg* 1994;19B:229-33.