

Zdravljenje anevrizme abdominalne aorte s hibridnim posegom: kratko poročilo

Treatment of abdominal aortic aneurysm with hybrid procedure: short report

Flis Vojko¹,
Matela Jože²,
Nina Kobilica¹,
Brian Hopkinson³

¹ Oddelek za žilno kirurgijo,
Splošna bolnišnica Maribor,
Ljubljanska 5

² Oddelek za radiologijo,
Splošna bolnišnica Maribor,
Ljubljanska 5

³ Profesor of Surgery,
Medical school Nottingham,
University of Nottingham,
United Kingdom

Povzetek

Ocenjuje se, da pri bolnikih z anevrizmo infrarenalnega dela abdominalne aorte anatomske ovire preprečujejo vstavitve dvokračne znotrajžilne proteze v okoli 50% primerov. V izbranih primerih je mogoče take bolnike zdraviti z vstavitvijo enostranske tubularne proteze in femorofemoralnim obodom. Prikazan je redek primer bolnice, kjer je zgolj oblika anevrizmatske vreče narekovala prav tako zdravljenje.

Abstract

It has been estimated, that roughly 50% of patients are excluded from EVAR because of adverse anatomic characteristics of involved arterial tree. An aortouniiliac prosthesis combined with contralateral lower extremity revascularization with femoro-femoral cross over bypass grafting could in selected cases overcome some of anatomic limitations if one iliac system provides adequate access and distal attachment site. A case is presented where patient unsuitable for bilateral endovascular treatment because of very unusual aneurysmal morphology was treated with an aortouniiliac prosthesis combined with contralateral lower extremity revascularization with femoro-femoral cross over bypass grafting.

Ključne besede

anevrizma abdominalne aorte, enostranska tubularna znotrajžilna proteza, femorofemoralni obvod

Key words

abdominal aortic aneurysm, unilateral endovascular tubular graft, femoro-femoral cross over bypass

Uvod

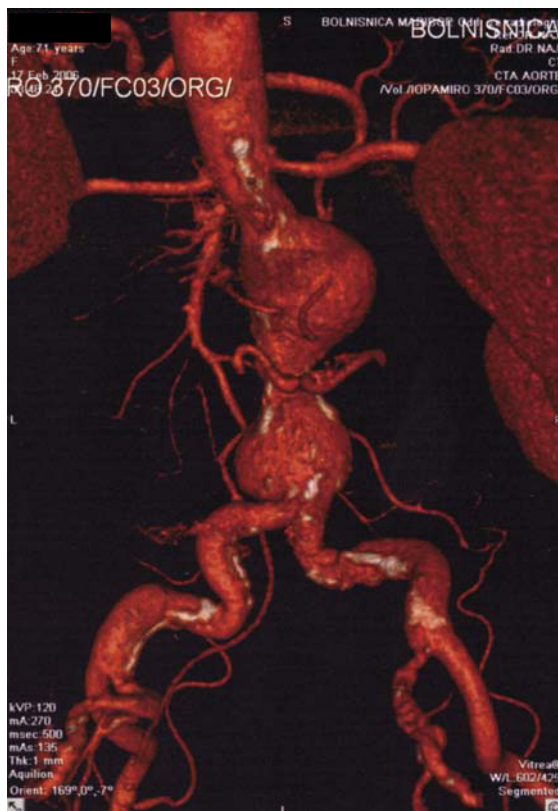Znotrajžilno zdravljenje anevrizem infrarenalnega dela abdominalne aorte (EVAR) z znotrajžilnimi dvokračnimi protezami je postalo v določenih primerih običajen postopek zdravljenja. Nekatere večje klinične raziskave so pokazale, da gre za postopek s sorazmerno nizko zgodnjo in srednjo obolevnostjo ter umrljivostjo (1,2,3). Vendar je zadnja multicentrična raziskava EVAR-1 pokazala (3), da anatomske okoliščine pri sedanjem stanju tehnologije pomembno vplivajo na izbor bolnikov. V raziskavi EVAR-1 so samo pri 54 % bolnikov anatomske razmere ocenili kot ugodne za vstavev znotrajžilne proteze (3).

Na odločitev o vrsti posega (znotrajžilni postopek ali klasična operacija) vplivajo številni anatomske in morfološki dejavniki (4, 5). Našteli bomo samo nekatere: oblika anevrizme, dolžina vratu anevrizme pod ledvičnimi arterijami, lega vratu v prostoru (angulacija), anatomija in morfolologija črevničnih arterij (angulacije, zapore, ipd). V mejnih primerih, ki se ne zdijo primerni za znotrajžilno vstavev dvokračne žilne proteze in ki tudi niso povsem primerni za klasično kirurško zdravljenje, je mogoče opraviti hibridni poseg. Običajno se pri takem posegu vstavi tubularna (enostranska) znotrajžil-

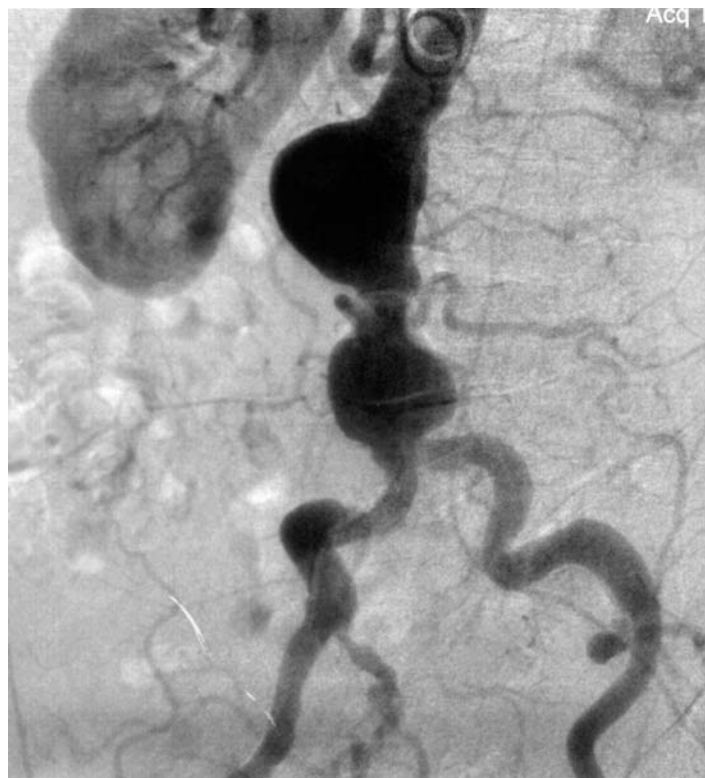na proteza (6), prekrvavitev druge strani pa se omogoči s femorofemoralno premostitvijo (angl. *crossover bypass*). Najpogosteje na odločitev za hibridni poseg vplivajo razmere na črevničnih arterijah (*aa. iliaca*). Izjemno redko je morfolologija anevrizmatske vreče tista, ki narekuje hibridni poseg. Predstavljamo primer bolnice z infrarenalno anevrizmo abdominalne aorte, ki ni bila najbolj primeren bolnik za klasično kirurško popravo anevrizme (zarastline po prejšnjih operacijah) in kjer je prav oblika anevrizmatske vreče (anevrizma v obliki pečene ure) narekovala hibridni poseg.

Primer

71-letna pacientka je prišla na pregled zaradi bolečin v križnem predelu hrbtenice. Ultrazvočna preiskava je pokazala, da ima anevrizmo infrarenalnega dela abdominalne aorte (IAAA). Anevrizma ultrazvočno po premeru sicer ni bila videti take velikosti, da bi sodila v skupino z visokim tveganjem razpočitve, a jo je tja uvrščala njena oblika (skorajda pravilna krogla). Anevrizma je imela redko posebnost: v sredini je bila zažeta in je imela obliko pečene ure. Prav zažemek v sredini anevrizme je ogrožal vstavev znotrajžilne dvokračne proteze. Zaradi prejšnjih operacij v abdomnu pacientka ni bila dober kandidat za klasično kirurško popravo IAAA. Odločili



Slika 1. 3DCT rekonstrukcija anevrizme



Slika 2. Angiografska slika anevrizme

smo se za vstavitve enostranske tubularne aorto-iliakalne znotrajžilne proteze (desna stran) - proteza AORFIX (Lombard medical). Levo skupno črevnično arterijo (*a. iliaca. comm. sin.*) smo zaprli kirurško, levi spodnji ud pa revaskularizirali s femorofemoralnim obodom z žilno protezo (dakron, 8 mm). Po posegu ni bilo zapletov.

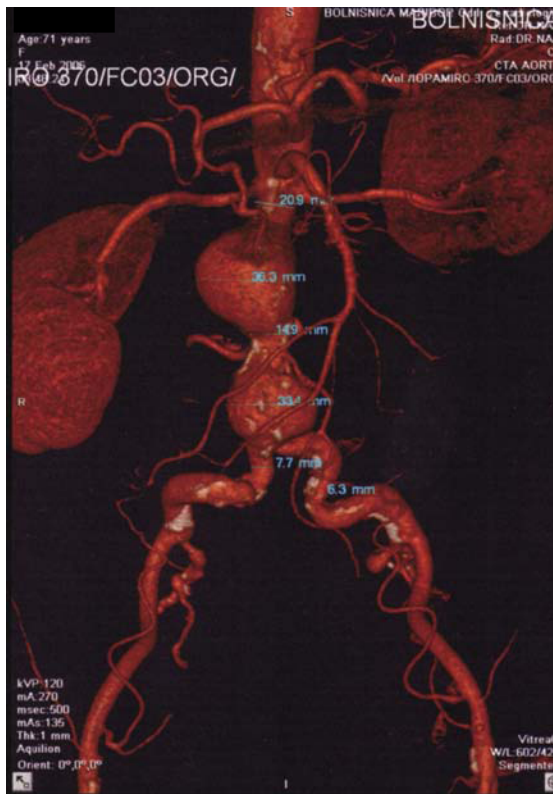Razpravljanje

Odkar je Paroli s sodelavci leta 1991 (7) prvič opisal zdravljenje infrarenalne anevrizme abdominalne (IAAA) aorte z znotrajžilno protezo, je tehnologija na tem področju izjemno hitro napredovala. Vendar so anatomske in patomorfološke variacije ostale še vedno ena izmed največjih ovir pri takem načinu zdravljenja. V prvih poročilih (8) so napovedovali, da bo zaradi anatomske posebnosti vsakega bolnika le pri 20 % bolnikov z IAAA možno uporabiti znotrajžilno zdravljenje. Sedaj se je ta odstotek povečal na okoli 50 % (3, 4, 6), kar še vedno pomeni, da skorajda vsak drugi bolnik z IAAA prav zaradi anatomske ali patomorfološke posebnosti ni ustrezen kandidat za znotrajžilno zdravljenje. V literaturi se kot najpogostejša anatomska ali patomorfološka

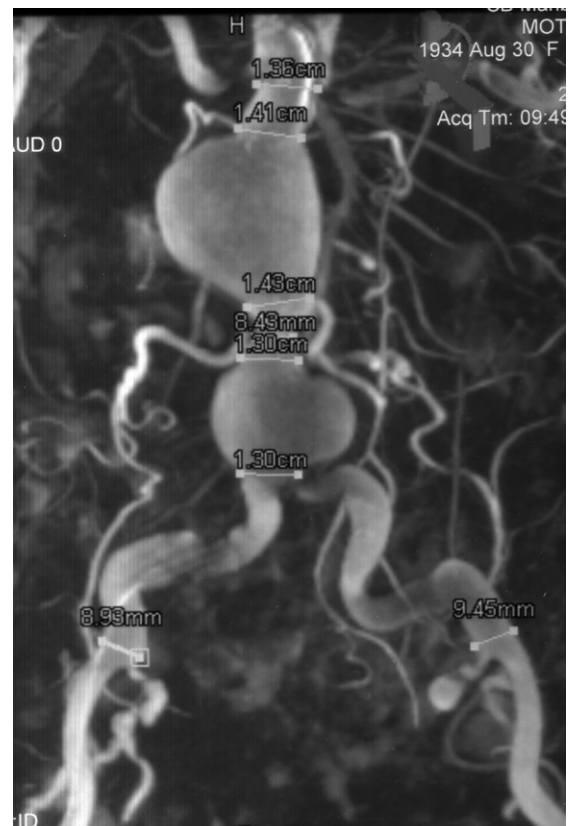
ovira vstavitvi znotrajžilne proteze pri IAAA omenjajo spremembe na črevničnih arterijah (*aa. iliacae*) ali vratu same anevrizme (4, 5, 6). Doslej ni bilo opisanega primera, ko bi zgolj morfologija same anevrizmatske vreče ovirala vstavitve dvokračne znotrajžilne proteze.

Predstavljena pacientka je imela zelo nenavadno obliko IAAA. Anevrizma v obliki peščene ure (slika) je imela v sredini znaten zažemek, ki je pomembno ožil svetlino aorte. Pri načrtovanju posega se je pojavil hud pomislek, da bo zažemek preprečil pravilno nastavitev drugega kraka dvokračne znotrajžilne proteze. Ker je pacientka pred tem že bila operirana v abdominalni votlini in zaradi zarastlin ni bila dober kandidat za klasično kirurško popravo IAAA, smo se odločili za hibridni poseg. Vstavili smo enostransko znotrajžilno aorto-iliakalno protezo. Drugi ud smo revaskularizirali s femorofemoralno premostitvijo (angl. *cross-over by pass*) z žilno protezo (9).

Primerjalne raziskave (10) so pokazale, da se ekstraanatomske premostitve, mednje sodi tudi femorofemoralna premostitev, dolgoročno ne obnesejo najbolje v primerjavi z aortobifemoralnim obodom. Vzrok za to



Slika 3. 3DCT meritve premerov anevrizme. Meritve so potrebne za izbor proteze. V najožjem delu anevrizme je premer zgolj 1.5 cm.

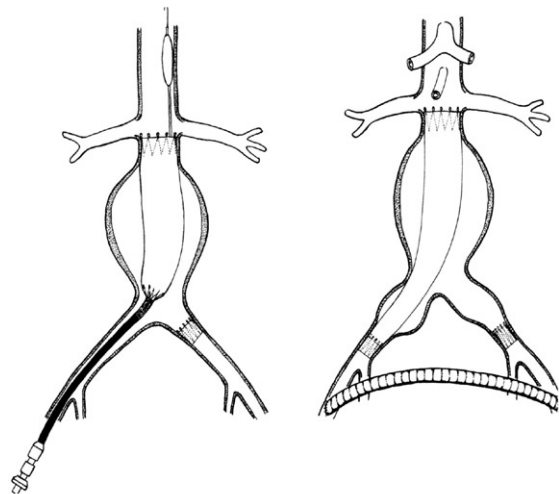


Slika 4. Angiografsko opravljene meritve premerov anevrizme.

leži deloma v napredovanju bolezni na donorski strani. Dotočni segment na donorski strani mora biti izjemno dobro ohranjen ali v takem stanju, da je moč dobro prekrvitev vzpostaviti z dodatnim endovaskularnim posegom (11). Take zahteve zelo zmanjšujejo izbor bolnikov, kjer

bi bil ta poseg smiseln (9), a predstavljena pacientka je sodila prav v tako skupino bolnikov. Dotočni segment je bil v celoti restavriran s tubularno znotrajžilno protezo, receptorski segment pa je bil sorazmerno prost napredujoče ateroskleroze.

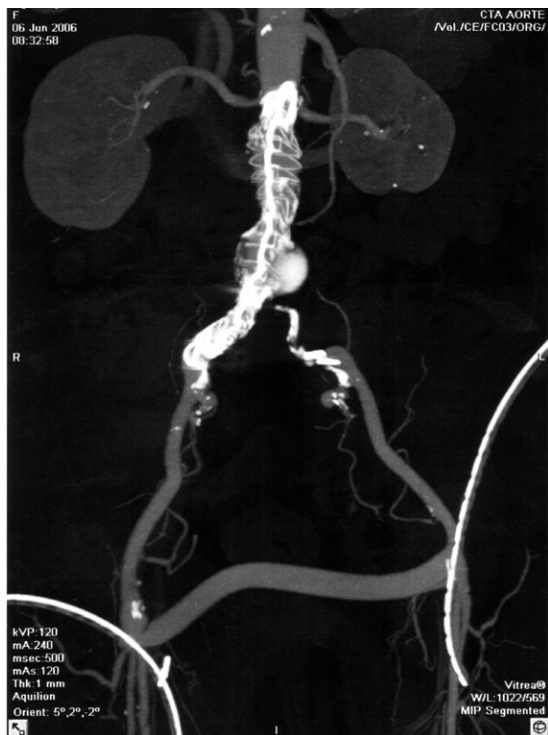
Pri vstavitvi unilateralne tubularne proteze največje tehnične težave še vedno povzročata zaprtje nasprotne skupne črevnične arterije (*a. iliace comm.*). Če je ta poseg opravljen znotrajžilno, se pogosto pojavljajo zapleti v obliki slabega tesnjenja (*endoleak* po tipu II – (12)). Pri predstavljeni pacientki smo arterijo zaprli kirurško z retroperitonealnim dostopom skozi isto kirurško vstopno mesto, ki je bilo potrebno za konstrukcijo femorofemoralnega obvoda. Poseg smo opravili tako, da smo ohranili pretoke skozi notranjo črevnično arterijo (*a. iliaca int.*) in tako preprečili morebitno glutealno klavdikacijo (4). Zapletov po posegu ni bilo. Zaenkrat tudi ni znakov (mesec dni po posegu) slabega tesnjenja po tipu II.



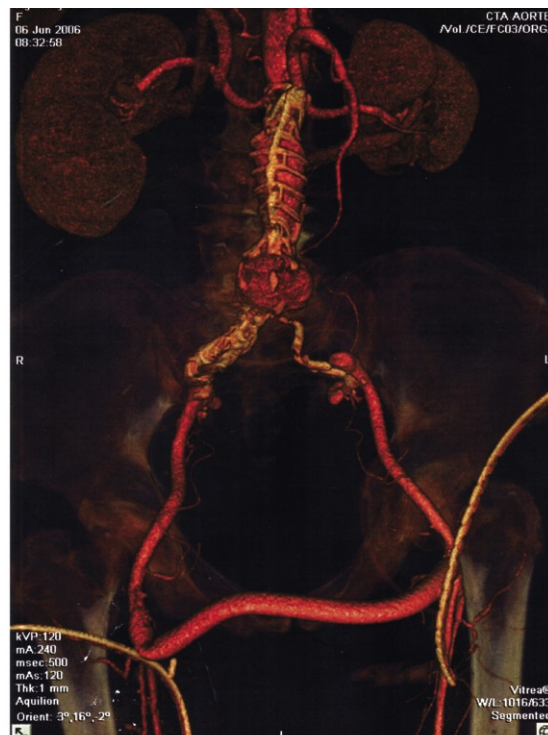Slika 5. Shematski prikaz vstavitve enostranske tubularne proteze skozi femoralni dostop (desni dostop). Po vstavitvi proteze se napravi femorofemoralni obvod.

Zaključek

V izbranih primerih je mogoča uspešna rekonstrukcija IAAA s hibridnim invazivnim posegom, ki pacienta obremenjuje mnogo manj kot klasična kirurška poprava IAAA.



Slika 6. 3DCT rekonstrukcija anevrizme po posegu.



Slika 7. Angiografska kontrola po posegu.

Literatura:

1. Chuter TA, Reilly LM, Faruqi RM et al. Endovascular aneurysm repair in high-risk patients. *J Vasc Surg* 2000;31(1):122-133.
2. Carpenter JP, Baum RA, Barker CF et al. Durability of benefits of endovascular versus conventional abdominal aortic aneurysm repair. *J Vasc Surg* 2002;35:1123-8.
3. EVAR trial participants. Endovascular aneurysm repair versus open repair in patients with abdominal aortic aneurysm (EVAR trial 1): randomised controlled trial. *Lancet* 2005;365:2179-86.
4. Clouse D, Brewster DC, Marone LK, et al. Durability of aortouniliac endografting with femorofemoral crossover: 4-year experience in the EVT/Guidant trials. *J Vasc Surg* 2003;37:1142-9.
5. Cronenwett JL. Endovascular aneurysm repair: important mid-term results. *Lancet* 2005;365:2156-2158.
6. Yilmaz LPK, Abraham CZ, Reilly LM et al. Is cross-femoral bypass grafting a disadvantage of aortomonoiliac endovascular aortic aneurysm repair? *J Vasc Surg* 2003;38:753-757.
7. Paroli JC, Palmaz JC, Barone HD. Transfemoral intraluminal graft implantation for abdominal aortic aneurysm. *Ann Vasc Surg* 1991;5:491-499.
8. Treiman GS, Lawrence PF, Edwards WH et al. An assessment of the current applicability of the EVT endovascular graft for treatment of patients with an infrarenal abdominal aortic aneurysm. *J Vasc Surg* 1999;30:68-75.
9. Flis V, Miksić K. Invazivni posegi na dotočnem odseku arterijskega povirja pri bolnikih s kronično kritično ishemijo spodnjih udov. *Med Ragl* 2003;42:S2:57-63.
10. Schneider JR, Besso SR, Walsh DB et al. Femorofemoral versus aortobifemoral bypass: outcome and hemodynamic results. *J Vasc Surg* 1994;19:43-57.
11. Perler BA, Williams GM. Does donor iliac artery percutaneous transluminal angioplasty or stent placement influence the results of femoro-femoral bypass? Analysis of 70 consecutive cases with long term follow up. *J Vasc Surg* 1996;24:363-70.
12. Flis V, Matela J, Tomažič D et al. Iliako.kavalna arteriovenska fistula: zdravljenje z aortno dvokračno znotrajžilno protezo. *Med Mes* 2005;1:12:16-20.