

Klinični pregled ramenskega sklepa

Tomaž Tomažič,
Oddelek za Ortopedijo, SBM

Povzetek

Pogostost obolenj ramenskega sklepa, kot drugega najpomembnejšega vzroka ortopedskih pregledov v osnovnem zdravstvu in hkraten dvig obolevnostne stopnje, narekujeta vse bolj hitro, ciljno in poglobljeno diagnostiko, saj je to pogoj za uspešen in ugoden izhod zdravljenja. Rama je za funkcionalno ocenjevanje eden najzahtevnejših sklepov, predvsem zaradi svojega velikega obsega in območja gibanja ter obsežnega vezivno-mišičnega aparata. Pravilna terapija je možna le z vzročno opredelitvijo bolečine, natančno oceno funkcionalnega izpada in končno postavitvijo patoanatomske diagnoze. Zanj je poleg anamnestičnih podatkov z opredelitvijo mehanizma poškodbe, potreben ciljni klinični pregled, s preizkusom obsega gibov in meritvijo mišične moči, ciljnega otipa ter izvedbo specifičnih ramenskih testov, s katerimi je možno opredeliti stopnjo utesnitve, tetivne prizadetosti in stabilnosti sklepa. Diagnostiko dopolni in izboljša primerna raba radiografije (RTG), ultrazvoka (UZ), slikanje z magnetno resonanco (MR), računalniško tomografijo (CT) in artrografijo. Postavitev vzročne diagnoze tako zahteva razumevanje patoanatomskih mehanizmov in njihovih posledic, izključitev obolevnosti drugih struktur in sistemsko vrednotenje prizadetosti.

Abstract

Morbidity of the shoulder is the second most common orthopedic cause of examination in primary practise. Thorough diagnosis is obligatory for successful treatment. Difficulty of examination is due to large mobility of the glenohumeral joint and excess of ligamentomuscular tissue. Successful therapy is only possible with causative determination of pain and limits of mobility. Besides the interview clinical examination with implication of specific tests for glenohumeral joint is needed. Use of X-ray, ultrasound, MRI, CT and arthrography improves and facilitates diagnostic process.

Anamneza in klinični pregled

V anamnezi in pri kliničnem pregledu ramena je potrebna opredelitev vodilnih kliničnih težav, z oceno intenzitete, pojavnosti in njihovega trajanja, hkrati pa izključitev obolevnosti sosednjih obramenskih struktur in sistemskih vzrokov.

Anamneza - razgovor

Osnova ciljne anamneze je opredelitev vodilnega simptoma, ki bolnika privede na pregled. Pomembno je opredeliti, ali je v klinični sliki v ospredju bolečina, okorelost sklepa, občutek nestabilnosti s prisotnostjo preskokov, mišična oslabeledost ali pojav deformacij sklepa in ob sklepnih struktur, saj nas ocena vodilnega simptoma pogosto privede do ciljne diagnoze (Tabela 1). Poleg opredelitve vodilnega simptoma je potrebno ugotoviti tudi intenziteto in tip težav, s frekvenco pojavnosti (trajno / obdobjno / ob obremenitvi / ponoči) ter vrsto gibov in aktivnosti, ki povzročajo, poslabšajo ali omilijo težave (šport, poklic). Za oceno stopnje bolečine je smiselna uporaba priložene klasifikacije: tip 1- bolečina samo pri aktiv-

Ključne besede

ramenski sklep, klinični pregled, gibljivost ramena, testi utesnitve (zagozditveni impingement test), testi rotatorne manšete (RM), testi stabilnosti ramena, UZ preiskava ramena

Key words

glenohumeral joint, shoulder joint, stability testing, clinical examination, mobility, ultrasound examination of glenohumeral joint, impingement tests, rotatory cuff tests

nosti; tip 2- bolečina med aktivnostjo, ki je ne omejuje; tip 3- bolečina med aktivnostjo, ki jo omejuje; tip 4 - kronična in neprekinjena bolečina tudi v mirovanju.

Pri poškodbah je zelo pomemben tudi poškodbeni mehanizem, ki je privedel do vodilnega simptoma (*direktna ali indirektna poškodba*), časovni nastanek prizadetosti po poškodbi (*kdaj se je pojavila bolečina, oteklina ali deformacija*) ter mesto in velikost delujoče zunanje sile.

Ugotoviti je potrebno povezanost z enkratnim dogodkom poškodbe (*makrotravma*), ali s ponavljajočimi se preobremenitvami kronično prizadetega sklepa (*mikrotravme*).

Kadar gre za **makrotravmo** je potrebno ugotoviti aktivnost ali šport, s katerim se je poškodovanec ukvarjal v času poškodbe. Za mehanizem poškodbe je pomembna

opredelitev sile, ki je privedla do poškodbe, z oceno, ali je šlo za direktni udarec ob predmet, osebo ali tla, oziroma indirektni udarec v ramo, kot na primer padec na komolec ali na roko. Pomemben je tudi podatek, kdaj se je pojavila bolečina, oteklina oziroma deformacija in kdo je poškodovanca primarno oskrbel.

Pri ponavljajočih se **mikrotravmah** moramo ugotoviti njihov vzrok (*šport ali poklic*), njihovo pojavnost in pogostnost, trajanje in intenzivnost aktivnosti, ki so privedle do posledic ter prisotnost predhodnih poškodb, bolezni (*obolenja vratu, drugih sklepov, nevrološka obolenja, obolenja dihal in srca, trebušnih organov*) in sistemskih znakov (*nočno potenje, izguba telesne teže, oslabelost*), ki bi lahko vplivale na trenutno stanje. Preiskovalec mora poizvedeti tudi o težavah z drugimi sklepi, zlasti v vratu in kolcolcu. Dobra nevrološka anamneza s podatki o mravljincah, oslabelosti ali sevajočih bolečinah, lahko pomaga pri nejasnih bolečinskih slikah in podkrepi sum na vzrok težav izven ramenskega sklepa (*prizadetost vratne hrbtenice in draženje živčnih korenin*).

V razgovoru je potrebno bolnika seznaniti s kliničnim sumom na verjetno obolenje ali posledice poškodbe, hkrati pa preiskavo tako usmeriti, da bolnika pomirimo in mu damo dovolj informacij načinu zdravljenja in možnih posledicah.

Klinični pregled

Celovit klinični pregled ramena zajema ogled ciljne regije, meritve aktivnega in pasivnega obsega gibov, otip mehkih in kostnih struktur, oceno mišične moči, teste utesnitve, stabilnosti in funkcije mišic ramenskega obroča. Klinični pregled tako sestavlja ogledovanje (inspekcija), otip (palpacija), testi gibljivosti in mišične moči, dodatno pa funkcionalne

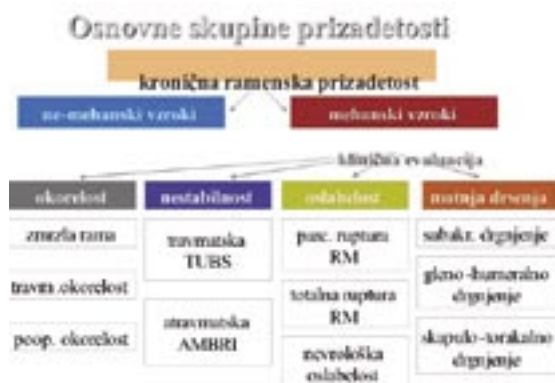
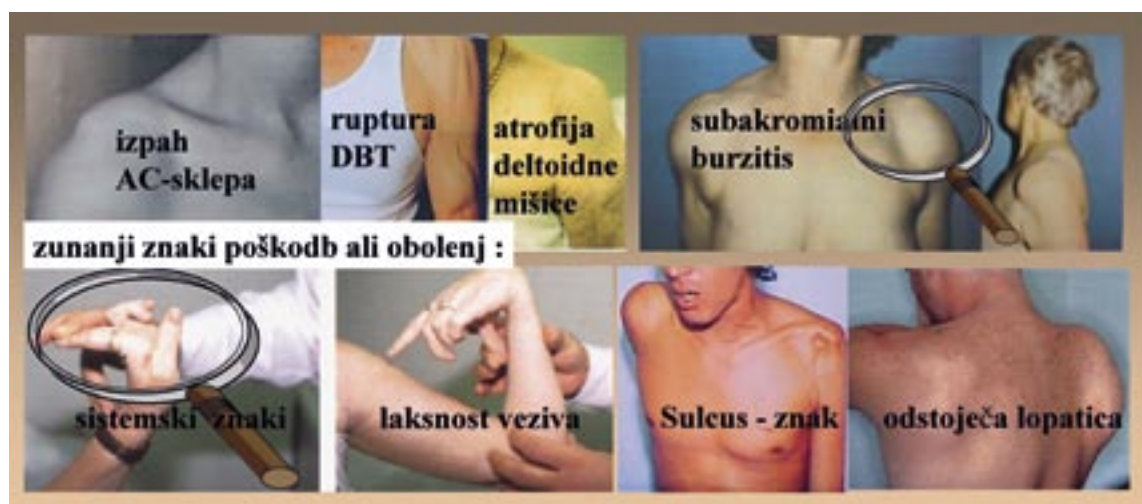
Tabela 1. Osnovne prizadetosti ramena: okorelost, nestabilnost, oslabelost in motnja drsenja (tipi nestabilnosti: TUBS = Trumatic, Unilateral, Bankart lesion, Surgery, AMBRI = Atraumatic, Multidirectional, Bilateral, Rehabilitation, Inferior capsular shift)



Slika 1. Prikaz tipičnih kliničnih slik, prepoznavnih pri inspekciji ramena, ob oceni kontur in simetrije obrisov, zunanjih znakov poškodb ali predhodnih obolenj.

in provokativne teste tetivnih, kapsularnih in mišičnih struktur ramena.

Inspekcija - ogledovanje

Ogled ramenskega obroča je možen le, če so rame razgaljene in jih je možno simetrično opazovati, pri čemer je primerjalna ocena najlažja pri stoječem bolniku iz sprednje in zadnje strani. Pri ogledu je potrebno oceniti višino ramen in lopatic, simetrijo obrisov in mišične izbokline, pri čemer je pogosto dominantna rama, predvsem pri športnikih metalcih, nekoliko nižja. Poleg krivin in oblin se ocenjuje tudi način in sposobnost samostojnega slačenja, ritem in obseg gibov v ramenskem sklepu ter zunanji znaki poškodbali predhodnih obolenj (slika 1).

Palpacija - otip

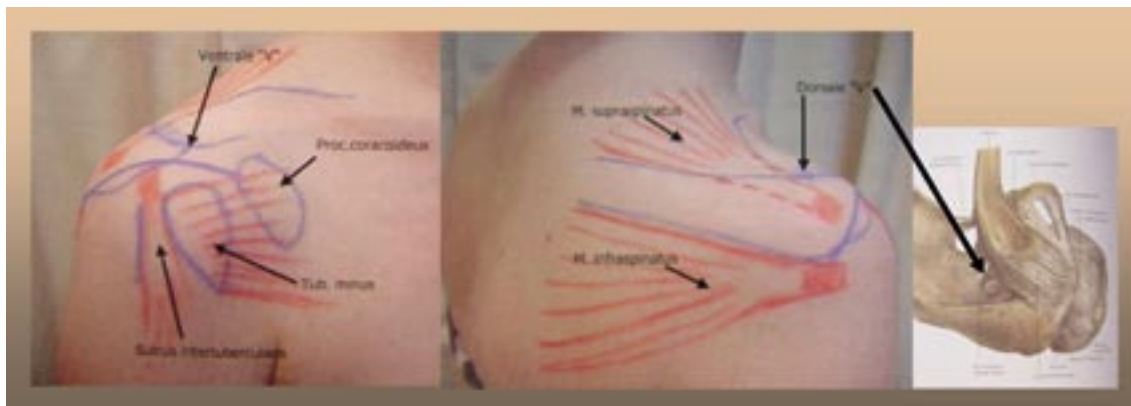
Ciljni otip je pomemben za lokalizacijo občutljivosti in nas lahko vodi na mesto okvare, čeprav je prav v ramenskem sklepu bolečina lahko prenesena in nas neposredno ne vodi na izvor patologije (obolenje hrbtenice, nevrološki izpadi). Palpiramo v mirovanju in med gibanjem ramena (ocena tonusa, spazma, nastajanja kep med kontrakcijo), saj v gibanju zaznamo krepitacije, preskoke ali poke (z bolečino ali brez) v vseh osnovnih strukturah ramenskega obroča (humeroskapularni (HS) in akromioklavikularni (AC) -sklep, subakromialni prostor in skapulotorakalni kompleks). Pomembno je, da s sistematskim otipom pričnemo na nebolečih mestih in občutljiva področja preiščemo ob koncu pregleda, saj sicer ne moremo pričakovati sodelovanja bolnika. Otip kostnih struktur prične v sternoklavikularnem (SC) sklepu (oteklina, izpah), preko ključnice (deformacije po poškodbi, tumorji, vnetja), kjer na sprednjem V-kotu (Ventralni »V«) pridemo do AC sklepa (izpah, obraba z robnimi osteofiti, vnetje), po akromialnem nastavku nazaj proti spini lopatice (deformacije po poškodbi lopatice), ki

razmejuje trebuha obeh glavnih mišic rotatorne manšete (nad spino - supraspinatus, pod spino - infraspinatus) in po zgornjem robu spine do zgornjega V-kota (dorzalni »V«), ki opredeljuje kot med spino in ključnico (mesto draženja in lokalne blokade živca supraspinatusa). Korakoidni izrastek na sprednjem delu ramena palpiramo nežno, ker je na grobi otip že pri zdravih osebah dokaj občutljiv, čeprav leži nekoliko globlje in ga pri debelejših osebah težje otipamo. Korakoid je pomemben za pravilno topografsko orientacijo na sprednjem delu ramena, saj nas preko tetive subkapularne mišice vodi do male grče (*Tuberculus minus*) v žleb dolge bicepsove tetive (*Sulcus intertubercularis*) in nato do velike grče (*Tuberculus major*), z narastiščem glavnih tetiv rotatorne manšete (RM). Pri palpaciji mehkih tkiv se moramo osredotočiti na mišične skupine in pomembne predele mehkih delov, kot so subakromialna burza in bicipitalni sulkus. (kalcinirajoči tendinitis, vnetje sluzničnih vrečk, poškodbe RM), hkrati pa narastišča tetiv RM (insercijski tendinitis).

Slika 2 prikazuje površinsko topografsko anatomijo ramenskega obroča, pomembno za ciljni otip ramena po principih ortopedske medicine (Cyriaxova-metoda).

Obseg gibov in funkcionalni testi gibljivosti

Obsege gibov (OG) v ramenskem sklepu ocenjujemo po **Nevtralni ničelni metodi** (slika 3), s katero ocenimo gibe v vseh treh ravninah (*frontalni, sagitalni in transversalni*) glede na izhodiščni, ničelni položaj. Osnovni gib v ramenu sestavljata predvsem giba v glenohumeralnem GH-sklepu in skapulotorakalnem stiku, čeprav pri celovitem gibu sodelujejo tudi ostali sklepi ramenskega obroča (*AC-sklep, korako-akromialni stik, SC-sklep...*). Izolirana ocena v glenohumeralnem sklepu je možna s fiksacijo lopatice (*s prsti fiksiramo spodnji pol lopatice med abdukcijo*). Prvih 20°-30° giba odklona (*abdukcije*) je možnih brez premika lopatice, pri čemer odklon rok z dlanmi navzdol (*pronacija*) znaša okoli



Slika 2. Prikaz površinske anatomije, pomembne za otip ramenskega obroča (R.de Brujin, Orthopaedische Medizin, Teil I Obere Extremitaeten, Fysioprint, 2002)

120° (60° glenohumeralno in 60° skapulotorakalno). Pri abdukciji s položajem dlani navzgor (*supinacija*) je možen odklon ramena do 180° (pri zunanji rotaciji nadlahtnice *tuberkel ne zadene ob akromion*), pri čemer je normalno razmerje celotne glenohumeralne proti skapulotorakalni abdukciji 2:1 (120° glenohumeralno in 60° skapulotorakalno). Dodatno testiranje obsega gibljivosti (OG) zajema tudi dvig zgornjega uda naprej (*antefleksija do 180°*), izteg nazaj (*retroflexija 40°*), notranje in zunanje vrtenje v priležnem položaju (*NR 55° in ZR 45°*) ter v abdukciji 90° (*NR 80° in ZR 90°*). V primeru omejene aktivne gibljivosti, je potrebna ocena pasivnih gibov (slika 5) glede na bolečinski odziv ali mehanski blok, pri čemer omejena pasivna gibljivost govori v prid znotraj sklepne okvare in »artikularnega vzorca«.

Pomembni so tudi **funkcionalni testi** ramena (slika 4), ki opredelijo sposobnost kombiniranih, funkcionalnih gibov, kot je test dotika nasprotnega ramena (*abdukcija preko prsnega koša*, z oceno notranje rotacije in abdukcije), Apleyev test praskanja od zgoraj (*ocena zunanje rotacije in abdukcije*) ter Apleyev test praskanja spodaj

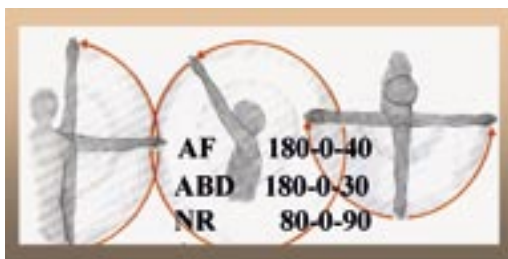
(*ocena notranje rotacije in addukcije*). Funkcionalne teste kvantificiramo tako, da opišemo vrh spinoznega nastavka hrbtenice, ki ga bolnik doseže med gibom. Običajno je to spinozni nastavek T4 pri zgornjem Apleyevem testu in L4 pri spodnjem testu. Patološki testi govorijo v prid omejenega obsega gibanja, bolečega ramenskega loka ali motenj mobilnosti lopatice.

Testi mišične moči

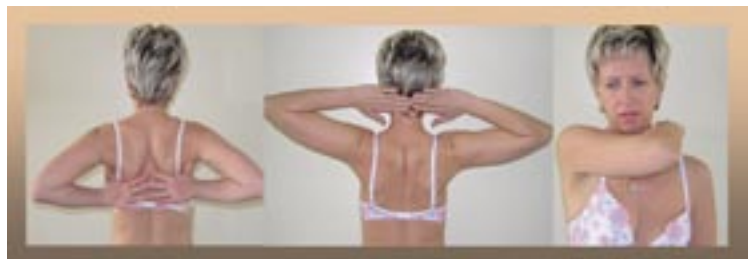Oslabelost ocenjujemo po mišičnih skupinah in stopnji od 0-5 (tabela 2), pri čemer mora preiskovalec primerjati moč z drugo (*predvidoma zdravo*) ramo.

Potrebno je preizkusiti vse velike gibe (slika 6), poseben poudarek pa je na moči mišice *supraspinatusa* in zunanjih rotatorjev (*teres minor in infraspinatus*), ki pogosto oslabijo zaradi preobremenjevanja. Izoliran test moči *supraspinatusa* je možen z **Jobovim testom** (slika 11).

Večina rezultatov mišičnega testiranja bo v ravni med 4 in 5, pri čemer je ekscentrična obremenitev (*mišična kontrakcija kot odziv na nateg*) najbolj občutljivejši znak mišične



Slika 3. Nevtralna-ničelna metoda. AF - antefleksija, ABD - abdukcija, NR - notranja rotacija



Slika 4. Funkcionalni testi gibljivosti (Apley testi)



Slika 5. Testi gibljivosti po nevtralni ničelni metodi (antefleksija, abdukcija, rotacije: notranja rotacija (NR) in zunanja rotacija (ZR))

oslabelosti, oslabelost pa je pogosto oboje, vzrok in posledica poškodbe.

Testi funkcionalnih izpadov ramenskega obroča

S funkcionalnimi testi opredelimo znake utesnitve pod akromialno streho (*zagozditveni- ang. impingement testi*), stabilnost gleno-humeralnega sklepa (*sprednja, zadnja in multidirekionalna nestabilnost*), motnjo funkcije mišic rotatorne manšete (RM) in patologijo ostalih sklepov in sosednjih struktur ramenskega obroča (*AC-sklep, testi vratne hrbtenice, test utesnitve torakalnega izhoda...*).

Testi utesnitve (zagozditveni – ang. impingement test)

Zagozditev mehkega tkiva pod akromialno streho, korakoakromialnim ligamentom in velikim tuberklom humerusa povzroči motnje in slabost rotatorne manšete, ki zaradi izpada funkcije depresorjev (*osnovna funkcija mišic RM*) dovoli zdrs nadlahtnice v glenoidu navzgor, kar povzroči zmanjšanje prostora pod akromialno streho in s tem klinične znake utesnitve, pri čemer je enak mehanizem prisoten tudi pri rupturi RM. Problem utesnitve je prisoten tudi pri patološki obliki akromiona (*kljukast akromion*) ali obrabnih spremembah AC-sklepa z osteofiti, ki prostorsko zožijo že tako utesnjen subakromialni prostor (*kostni ang. impingement*).

Najbolj običajna sta dva zagozditvena znaka po Hawkins-Kennedyju in Neeru (slika 7a in 7b).

Hawkinsov znak "polnjenja vrča" (*pour can*) se izvede z ramo v fleksiji 90°, ob 90°-45° notranji rotaciji, pri čemer poskuša preiskovalec ramo dodatno rotirati navznoter, da potiska veliki tuberkel v korakoakromialni lok in tako še dodatno provocira zožitev subakromialnega prostora. Pozitiven znak pomeni, da se je pri testu pojavila bolečina.

Neerov impingement znak izzovemo tako, da z iztegnjenimi komolci naredimo notranjo rotacijo in nato s fleksijo naprej poskusimo doseči 180°. Ob pozitivnem znaku se bolečina pojavi pogosto precej pred dvigom do 180°.

Testi stabilnosti gleno-humeralnega sklepa

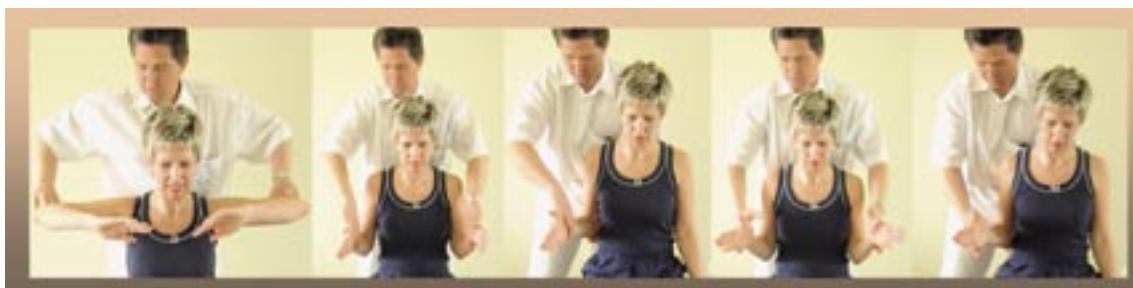Pod pojmom »**nestabilni ramenski sklep**«, so zajete različne stopnje nestabilnosti, od izpaha ramena, preko subluksacije do ohlapnosti sklepa, pri čemer so testi stabilnosti potrebni predvsem pri razmejitvi in oceni smeri nestabilnosti zadnjih dveh. Pri klasifikaciji je pomembna stopnja nestabilnosti, pogostost klinične slike in specifične anatomske lezije, predvsem pa smer nestabilnosti (*sprednja, zadnja, spodnja*), ki neposredno kaže na verjetno poškodovane strukture ramenskega obroča.

Sprednja nestabilnost je najbolj pogosti tip glenohumeralne nestabilnosti, ki jo ocenjujemo z testom samoobrambe (*ang. apprehension test*), relokacijskim testom in sprednjim predalčnim testom (*ang. Drower test*). Pri bolnikih brez akutne poškodbe ramena je za oceno nestabilnosti najboljši test preskoka (*ang. load and shift maneuver*). **Zadnja nestabilnost** testiramo z zadnjim predalčnim testom (*ang. Dower test*), Fukuda testom in testom horizontalne addukcije. Znake



Slika 7a. Hawkins-Kennedy - znak

Slika 7b. Impingement test po Neeru



Slika 6. Testi mišične moči proti upor (ab-, addukcija, notranja rotacija (NR) in zunanja rotacija (ZR) proti upor)

spodnje in večsmerne (**multidirekionalne**) nestabilnosti opredeljuje znak udolbitve (*ang. Sulcus test*).

Test samoobrambe (*ang. apprehension test*) je namenjen preizkusu sprednje in zadnje nestabilnosti rame (slika 8). Prednji test izvedemo tako, da bolnik leži na hrbtu ali sedi, pri čemer ramo abduciramo do 90° in jo obrnemo v zunanjo rotacijo, med tem pa glavico nadlahtnice s prsti druge roke potiskamo naprej in nazaj. Navadno smo uspešnejši, kadar preiskovanec med testom leži (*boljša relaksacija mišic*), saj lahko namesto pritiska naših prstov izrabimo gravitacijsko silo teže uda. Pozitivni test izzove grimasiranje preiskovanca ali mišično prenapetost ramenskega obroča, ki kaže bojazen preiskovanca pred dislokacijo sklepa, zato mu mora slediti relokacijski test. Lažno pozitiven rezultat testa samoobrambe dobimo pri bolnikih z zagozditvijo, artritismo AC sklepa ali subluksacijo dolge glave bicepsa, kar običajno potrjuje nezmožnost izvedbe relokacijskega testa.

Relokacijski test (slika 8) opravimo, ko smo izvedli pozitiven apprehension test. Pri tem manevru preiskovalec usmeri pritisk na zgornji del nadlahtnice nazaj ob obratu roke navzven (*v obratni smeri sprednje luksacije*). Test je pozitiven, če bolečina sprednjega testa samoobrambe, po pritisku glavice nadlahtnice nazaj izgine in je odpor preiskovanca proti zunanji rotaciji precej manjši.

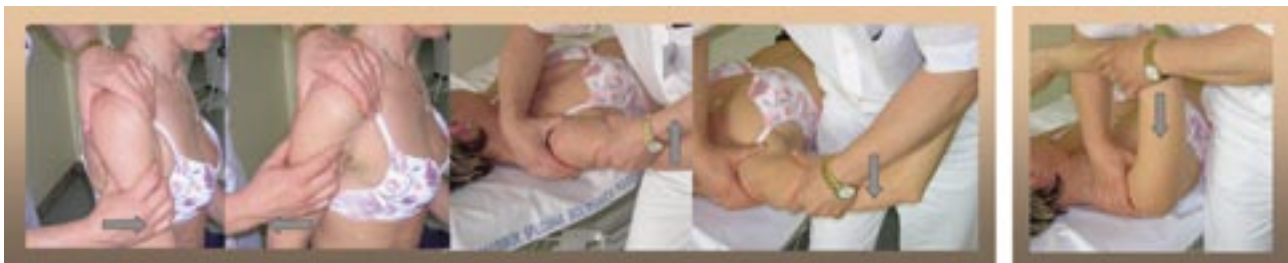Predalčni fenomen (*ang. Dower test*) je dodatni test nestabilnosti, ki je v primeru povečane mišične napetosti med pregledom otežen, hkrati pa je objektivnost njegovega vrednotenja, brez primerjave z zdravo stranjo, težja (slika

9). Test je pri preiskovancu izvedljiv sede ali leže. Glavico humerusa objamemo med palec in ostale prste ene roke in jo v glenoidu nežno premikamo naprej in nazaj, pri čemer z drugo roko fiksiramo lopatico med korakoidom in spino. Premik glavice humerusa iz glenoida do 50% je lahko normalen, pri čemer pozitiven test vključuje bistveno povečan premik glavice glede na drugo stran, boleč preskok ali tlesk, oziroma bolečinski mišični spazem. Numerično test ovrednotimo z oceno 1+ za šibek ali rahel pomik glavice, 2+ za pomik glavice do roba glenoida in 3+ pri pomiku glavice preko glenoida.

Zadnja nestabilnost je predvsem pri popoškodbeni nestabilnosti bistveno redkejša od sprednje, vendar je postavitev prave diagnoze pogosto otežena (*nativni radiogram je negativen, potrebne so posebne projekcije*), tako da se zadnji izpah skoraj v polovici primerov spregleda. Glede na to, da so adduktorji in notranji rotatorji ramena močnejši od abduktorjev in zunanjih rotatorjev, pride pri dorzalni luksaciji do pomika glavice nadlahtnice preko zadnjega roba glenoida, zato je ud blago adduciran, flektiran in notranje rotiran, kar sčasoma privede do zmanjšanja sposobnosti zunanje rotacije ramena. Najpogostejši vzrok zadnje nestabilnosti so ponavljajoče se mikrotravme, ki povzročijo oslabitev zadnjega dela rotatorne manšete, z razvlečenostjo zadnjega dela sklepne ovojnice in subluksacijo glavice. Tudi zadnjo nestabilnost ocenjujemo s **testom samoobrambe** (*posteriorni apprehension test*) in **zadnjim predalčnim fenomenom** (*posteriorni Dower test*), le da je smer testiranja pri obeh v



Slika 8. Test samoobrambe (sprednji apprehension test sede/leže) in relokacijski test



Slika 9. Drower test (sprednji/zadnji sede, sprednji/zadnji leže) in Clunc test (zadnji labrum)

nasprotni, zadnji smeri (slika 9). Test za oceno poškodbe zadnjega dela labruma je Clunc test.

Pri **kronični nestabilnosti**, je najprimernejši **test preskoka - ang. lod and shift test** (slika 10). Pri legi preiskovanca na boku, ob skrčenem komolcu in abdukciji ramena za 90-120°, poskuša preiskovalec s pritiskom na nadlahtet, subluksirati glavico humerusa naprej (**test sprednje nestabilnosti**) ali nazaj (**test zadnje nestabilnosti**), s slišnim tleskom ali pokom, ko vlek popusti. Dodatna preprosta ocena zadnje stabilnosti je **test horizontalne addukcije** (slika 10).

Večsmerna (multidirekionalna) nestabilnost praviloma ni posledica akutnega izpaha ramena, ampak je navadno posledica prirojene ohlapnosti sklepne ovojnice, oziroma posledica splošne ohlapnosti tkiv, v povezavi z oslabilo rotatorno manšeto, pri čemer je za take bolnike tipična ohlapnost tudi ostalih sklepov (*hiperekstenzija komolca in kolena, hiper mobilnost prstov*). Kadar sumimo na večsmerno nestabilnost (*dva ali trije pozitivni nestabilnostni testi od treh*), moramo oceniti ohlapnost vseh sklepov in opredeliti znake kolagenskih motenj. Kapsularna ohlapnost z multidirekionalno nestabilnostjo pa se lahko razvije tudi pri športnikih brez prirojene ohlapnosti veziv, če so njihove obremenitve povezane s ponavljajočimi in pogosto skrajnimi gibi ramena nad višino ramena (*metalci, plavalci...*), kar povzroči mikropoškodbe RM in raztege sklepne ovojnice, kar dovoljuje subluksacije glavice humerusa v več smereh. **Znak vdolbitve (sulkus znak)** je najbolj reprezentativen za oceno **večsmerne nestabilnosti** ramena (slika 10). Test je pozitiven, kadar se pri sproščnem preiskovancu in potegu roke navzdol, v subakromialnem prostoru pojavi vdolbina, ki

potrjuje pomik glavice nadlahtnice v glenoidu navzdol. Test je praviloma pozitiven, kadar je vdolbina na prizadeti strani večja kot na zdravi, razen ko gre za prirojeno, simetrično nestabilnost sklepov, kjer je patologija prisotna obojestransko. Rezultat testa navadno izrazimo v centimetrih po naslednji lestvici: 0,5-1 cm (1+), 1-2cm (2+) in več kot 2 cm (3+).

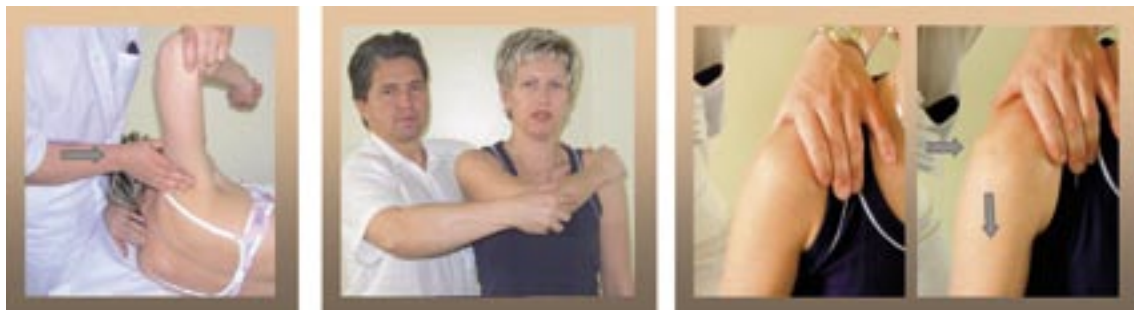Testi rotatorne manšete

Teste padajoče roke delamo za prekus trdnosti rotatorne manšete. Pri **testih rotatorne manšete (RM)** govorimo o **vrzeli (ang. lag sign)** aktivnih gibov (*pasivni gibi so večji kot aktivni*), pri čemer vrzel kaže na transmuralno raztrganino RM, velikost vrzeli pa nakazuje velikost raztrganine (slika 11 in 12). V odvisnosti od lege rupturo delimo tri glavne pozicije ramena, pri katerih se vrzel pojavi:

- **vrzel zunanje rotacije v ekstenziji**, kaže na rupturo supraspinatusa (*preiskovanec v ekstenziji uda ne zadrži maksimalne zunanje rotacije*),
- dodatni test moči supraspinatusa je **Jobov test**, pri katerem notranje rotiran in v ramenu iztegnjen ud preiskovanca, s prsti potiskamo navzdol in s tako testiramo moč supraspinatusa (*bolečina ali oslabiljena moč pomeni pozitivni test*),
- **vrzel zunanje rotacije v abdukciji** govori za rupturo infraspinatusa (*ang. Drop arm sign – ER lag sign, kjer preiskovanec ne zadrži maksimalne zunanje rotacije ramena*),
- **vrzel notranje rotacije**, govori za rupturo infraspinatusa (*ang. lift off test -preiskovanec ne odmakne dlani od hrbta, Napoleonov znak - pri pritisku dlani v epigastrij, preiskovanec ne uspe zadržati komolca naprej*).

Tabela 2. Testiranje mišične moči po stopnji 0-5.

Ocena	Rezultat	Pokazatelj
0	brez giba	brez mišične aktivnosti
1	nakazan gib	opazno le rahlo krčenje mišic
2	oslabel gib	lahko se giblje, če odstranimo učinke gravitacije
3	spremljiv gib	ne more se gibati proti upor, lahko se giblje proti gravitaciji
4	dober gib	delna moč; lahko se giblje proti rahlemu upor
5	normalno močan gib	popolna moč; lahko se giblje proti močnemu upor



Slika 10. Test preskoka (load and shift), test horizontalne addukcije in Sulkus znak

Testi dolge bicepsove tetive

S Speedovim testom ugotavljamo oslabelelost dolge bicepsove tetive (slika 13). V antefleksiji ramena s palcem navzgor pritisemo na podlahet in s tem testiramo moč dolge bicepsove tetive. Test je pozitiven pri pojavu bolečine ali oslabelelosti giba, kar kaže na draženje ali oslabeitev tetive (*tendinitis, parcialna ruptura*).

Z **Yergasonovim testom** pa ugotovimo **stabilnost** dolge bicepsove tetive v bicipitalnem žlebu (slika 13). Pri 90° upognjenem komolcu, poskuša preiskovanec roko supinirati proti uporu, ki ga nudi preiskovalec, pri čemer se ob nestabilnosti ali vnetju tetive v bicipitalnem žlebu (**ang. Bicipital groove**, slika 13) pojavi bolečina, kar potrjuje pozitiven test.

Drugi testi

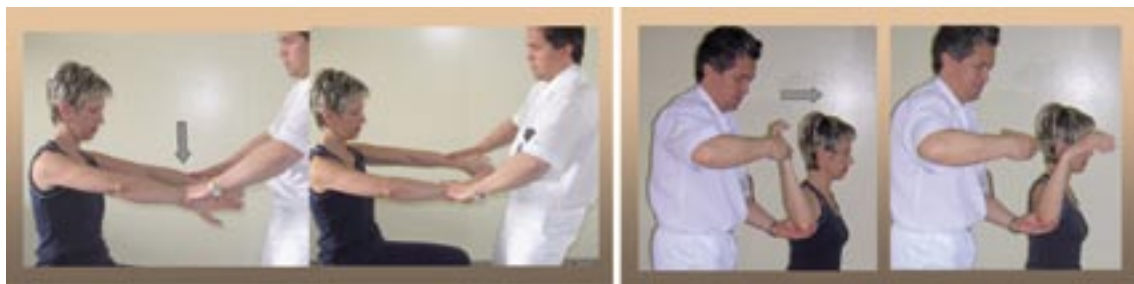Zaradi ocene sosednjih struktur, je ob testih gleno-humeralnega sklepa potrebno opraviti tudi teste sosednjih sklepov in regij, predvsem akromio-klavikurnega (AC) sklepa in vratne hrbtenice, ki sta najpogosteje soudeležena pri patologiji ramena.

Preprost **test AC-sklepa** je addukcija uda preko toraksa (**ang. Cross adduction**) na neprizadeto ramo, pri čemer se pri patologiji AC-sklepa pojavi bolečina (slika 14).

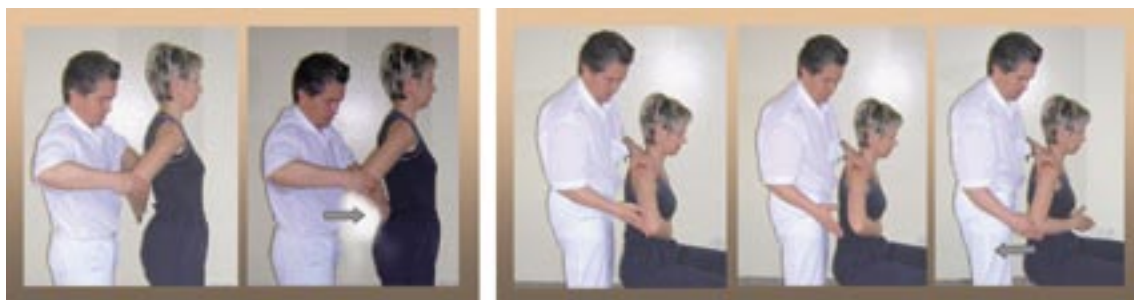Poleg znanih testov gibljivosti vratu, so pomembni tudi provokacijski testi živčnih struktur, s katerimi si pomagamo pri oceni nevroloških izpadov. Pri **Spurligovnem testu** (slika 14) izvedemo aksialni pritisk na glavo, ob hkratnem lateralnem odklonu in rotaciji vratu, kar povzroči kompresijo

na izstopišča živčnih korenov v vratni hrbtenici in s tem znake patologije medvretenčne ploščice ali foraminalnega koreninskega izstopišča. Z **Adsonovim testom** ugotavljamo, ali je kompresija živčno-žilnega snopa vzrok za bolečine v ramenu. Vzroki **sindroma torakalnega izhoda** so lahko nenormalna anatomija (*prisotnost vratnega rebra ali hipertrofija skalenusovih mišic*), nenormalni položaj lopatice in subluksacija ramena, s pritiskom in raztegom živčno-žilnega snopa. Ocena poškodbe **živca n.th toracicus longus**, s posledično paralizo sprednjega m. serratus je najenostavnejša pri **testu štrleče lopatice**, ki se pojavi pri naslonu in pritisku dlani ob steno z iztegnjenimi rokami. Ocena lezije **supraskapularnega živca** se kaže pri testu suprascapularnega živca, kjer ob začetku abdukcije ramena opazimo prazno ložo nad lopatično spino (*supraskapularna regija*) in prazno ložo pod spino (*infraskapularna regija*) pri aktivni zunanji rotaciji nadlahtnice proti uporu.

Pri ocenjevanju bolečine v rami lahko pomagajo tudi **diagnostične injekcije** lokalnega anestetika **po Neeru** (slika 14). Običajna mesta vbizgavanja so sprožilna bolečinska mesta, kot sta AC sklep in subakromialni prostor. Injekcije v subakromialno burzo lahko pomagajo pri razmejitvi adhezivnega kapsulitisa, zagozditve in natrganin rotatorne manšete, pri čemer je injekcija učinkovita predvsem ob testu zagozditve. Bolniku z znaki zagozditve (*pozitivni Hawkins in Neerov test*) apliciramo injekcijo 5 do 10 ml 1% lidokaina (*ali 0,5% markaina*) v subakromialno burzo. Pozitiven test predstavlja vsaj 50-odstotno zmanjšanje bolečine pri ponovnem testiranju utesnitve. Podobne injekcije v AC sklep,



Slika 11: Jobov test (moč supraspinatusa), Vrzel zun. rotacije (moč infrapinatusa)



Slika 12 : Vrzel NR - lift off test, Napoleonov znak (moč subskapularisa)

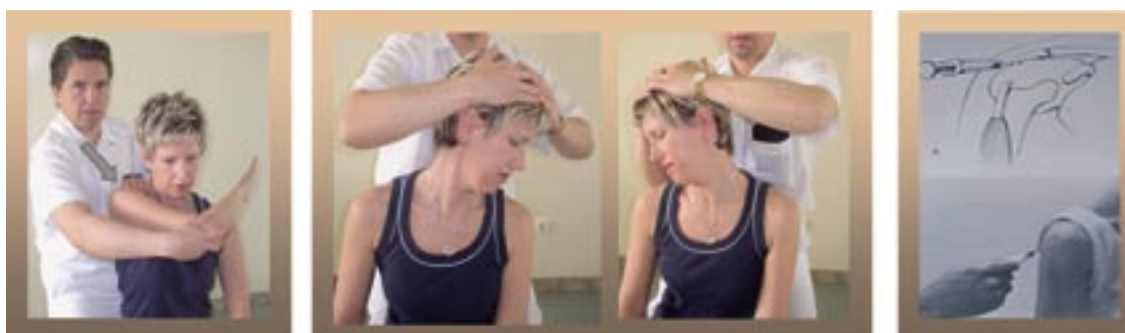glenohumeralni sklep ali sprožilne točke mehkih tkiv so pomembno diagnostično orodje, ki olajšajo preiskavo pri iskanju boleče strukture. Njihova slaba stran je možnost okužbe, krvavitve ali povečanja bolečin, kadar so aplicirane nestrokovno in malomarno.

Patologija se velikokrat prepleta in določeni testi zaradi hude bolečinske simptomatike ali sekundarne rigidnosti

niso izvedljivi. Široka **paleta opisanih testov** pa vendarle omogoča sistematično in ciljno klinično diagnostiko ramenskega obroča in sosednjih regij, boljše razumevanje patoanatomskih mehanizmov in pogoj za postavitev vzročne diagnoze, ki je izhodišče uspešne terapije.



Slika 13. Speed Snyder in Yergason test, bicepsov žleb (testi bicepsa) (ang. Bicipital groove)



Slika 14. Addukcija ramena (Cross add.), Spurling testa, lokalna infiltracija po Neeru

LITERATURA

1. Bahr R, Craig EV, Engebretsen L. The clinical presentation of shoulder instability including on field management. *Clin Sports Med* 1995;14:761-76.
2. R.de Bruijn, *Orthopaedische Medizin, Teil I Obere Extremitaeten, Fysioprint*, 2002; 27-55.
3. Miller MD. *Review of orthopaedics. 3th ed. Saunders*, 2000;217-25.
4. Hawkins RJ, Kennedy JC. Impingement syndrome in athletes. *Am J Sports Med* 1980; 8:151-7.
5. Friedman RJ, Blocker ER, Morrow DL. Glenohumeral instability. *J South Ortho Assoc* 1995;4:182-99.
6. Liu SH, Henry MH. Anterior shoulder instability. *Current review. Clin Orthop* 1996;323:327-37.
7. Yergasson RM. Supination sign. *J Bone Joint Surg Am* 1931;13:160
8. Glousman RE. Instability versus impingement syndrome in the throwing athlete. *Orthop Clin North Am* 1993;24:89-99.
9. Yamaguchi K, Flatow EL. Management of multidirectional instability. *Clin Sports Med* 1995;14:885-902.
10. Frieman BG, Albert TJ, Fenlin JM Jr. Rotator cuff disease: a review of diagnosis, pathophysiology, and current trends in treatment. *Arch Phys Med Rehabil* 1994;75:604-9.
11. Zachazewski JE, Magee DJ, Quillen WS, eds. *Athletic injuries and rehabilitation. Philadelphia: Saunders*, 1996:215.
12. Fu FH, moderator. Symposium: controversies in reconstruction of the unstable shoulder: mobility versus instability, Part 1. Reprinted from *Contemp Orthop*, March 1993;26(3).
13. Pollock RG, Bigliani LU. Recurrent posterior shoulder instability. *Diagnosis and treatment. Clin Orthop* 1993;291:85-96.