

Znotrajžilno zdravljenje intrakranialnih arteriovenskih malformacij

Endovascular treatment of AVM

Tomaž Šeruga
Silva Breznik

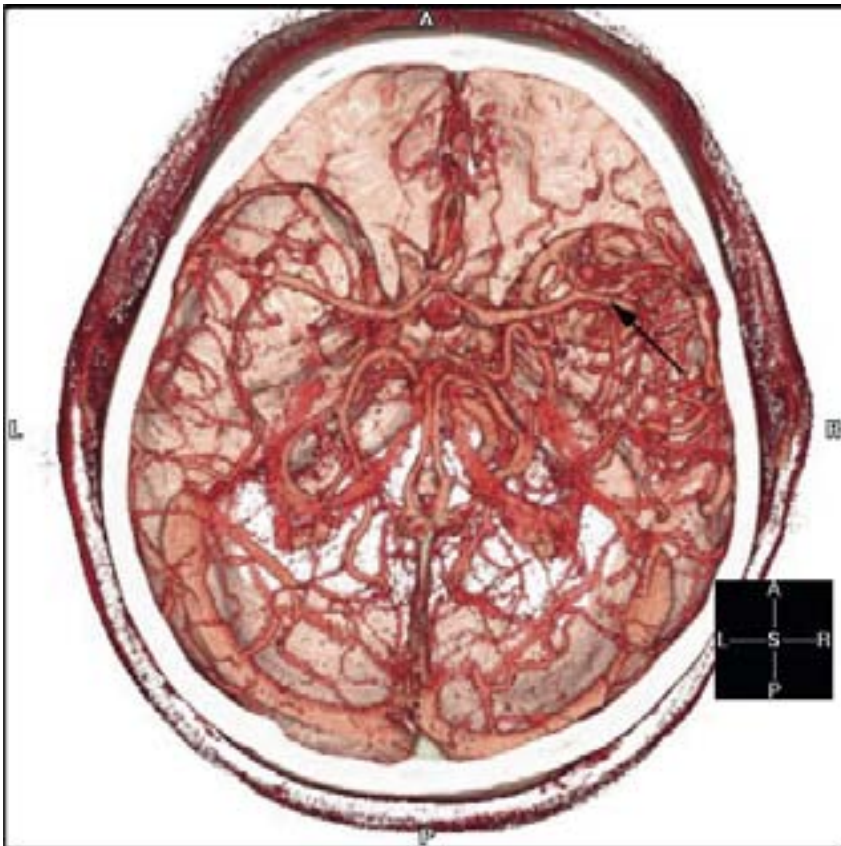
Oddelek za radiologijo
Splošna bolnišnica Maribor
Ljubljanska 5, 2000 Maribor

ABSTRACT

Arteriovenous malformations are direct communications between the arterial and venous circulations without the usual passage through the capillary net. They are frequent type of intracranial vessel malformations and the most frequent cause of spontaneous intracranial hemorrhage in young adults. Endovascular treatment of cerebral AVMs with superselective embolisation with cyanoacrylic acid means safe and effective alternative treatment paths to microsurgery. Endovascular treatment in combination with radiosurgery could be in the future the method of choice in therapy of cerebral AVMs.

POVZETEK

Arteriovenske malformacije (AVM) so neposredna povezava arterijskega žilja z venskim, brez pretoka krvi skozi kapilarno mrežje. So pogosta oblika malformacij možganskega žilja in so najpogostejši vzrok spontanih znotrajmožganskih krvavitev pri mladih odraslih. Intervencijsko znotrajžilno zdravljenje AVM možganskega ožilja s superselektivno embolizacijo s cianoakrilatnim polimerizatom predstavlja učinkovit dopolnilni način uveljavljeni mikrokirurški terapiji. Skupaj z radiokirurgijo pa gre verjetno tudi za prevladujoči način zdravljenja AVM v prihodnosti. V članku smo prikazali primer intervencijskega znotrajžilnega zdravljenja AVM možganskega žilja z embolizacijo s tekočim polimerizatom (zmesjo N-butil cianoakrilata in lipiodola).



Slika 1: Prikaz AVM možganskega žilja v temporalnem predelu (puščica) s 3DCT-VR. Pogled na lobanjsko bazo od zgoraj navzdol.

Uvod

Možganske AVM sodijo v skupino neneoplastičnih žilnih tvorbo v osrednjem živčevju (1). Zgrajene so iz bolezenskih žilnih elementov, katerih posledica je neposreden arteriovenski stik oz. prehod brez običajne kapilarne mreže (2, 3). Sestavljajo jih polnilne arterije, osrednji pletež (nidus) in odvodne vene.

Polnilne arterije, ki napajajo večji del malformacije, imenujemo glavne polnilne arterije. Ostale arterije, ki polnijo AVM, imajo manjši vpliv na malformacijske predele. Glavne polnilne arterije so širšega premera in imajo hitrejši pretok. Polnilne arterije so lažje dostopne za katetrsko embolizacijo in AVMs takim ustrojem imajo boljše terapevtsko prognozo (4).

Pseudoterminalne polnilne žile dobivajo kri iz okolnih normalnih arterij zaradi "sesalnega" učinka AVM. Angiografsko se te žile prikažejo le s subtilnim vhodnim brizgom neopacificirane krvi. Prepoznavna pseudoterminalnih polnilnih žil je pomembna zaradi ishemičnih zapletov, saj se med samo embolizacijo spreminjajo hemodinamski pogoji (5). V teh primerih je vsekakor priporočljivo uporabiti pred vbrizganjem cianoakrilatnega lepila test z amobarbitalom, ki nam pomaga prepoznati zaradi načrtovane embolizacije ogrožene predele možganov (6).

Nidus (osrednji pletež) AVM je vstavljen med najbolj oddaljeno polnitveno arterijo in najbližjo drenažno veno, ki ju je še mogoče prepoznati (4, 5). Sestavljen je iz enega ali več angiografsko prikazanih žilnih predelov različnih velikosti. Vsak predel ima eno drenažno veno in eno ali več polnilnih arterij (4, 7).

Venski odtok AVM je lahko globok ali površinski. Kri iz povrhnjih AVM odteka po povrhnjih venah možganske skorje, medtem ko poteka globoki odtok po globokem venskem sistemu. Površinske AVM s subkortikalnim širjenjem pa se lahko drenirajo po obeh sistemih (8). Zaradi povišanega tlaka na venski strani pride do pojavljanja venskih ektazij. Te ob nihanjih tlaka lahko počijo, kar lahko povzroči krvavitev, venski infarkt, venski zastoj ali učinek mase zaradi venske dilatacije (4, 5, 9, 10, 11, 12).

Ocenjeno je, da se možganske AVM v ZDA pojavljajo pri 0.2-0.8% prebivalstva (5). Klinično se najpogosteje kažejo s krvavitvijo, z epileptičnimi napadi, z napredujočimi nevrološkimi izpadi ali z glavobolom (1). Letna stopnja krvavitve nezdravljenih AVM je ocenjena s 4% (13). Možnost razpoka in posledične krvavitve po Spetzler-Martinovi lestvici je večja, kadar malformacija vsebuje anevrizmatske razširitve ali zožitve žilne stene, globoke

drenažne vene ali leži v zadnji kotanji (tabela 1) (1). Velikost AVM je ocenjena kot dejavnik večjega tveganja za krvavitev, saj je znano, da majhne AVM zakrvavijo prej kot velike (14, 15). Nagnjenost k epileptičnim napadom je pogosta, zlasti kadar leži AVM v temporalnem režnju ali v motorni progji (5, 16). Nevrološki izpadi so posledica hemodinamskega kradeža, arterijskih zožitev, venske hipertenzije ali učinka mase zaradi venske dilatacije ali varic. Glavoboli so pogosto posledica hemodinamskih sprememb meningealnega žilja v povezavi z AVM ali razširjenimi žilami ob meningah ter manjšimi, klinično neopaznimi krvavitvami (5).

Lego in žilno zgradbo lezije prikažemo pred posegom s selektivno angiografijo in magnetno resonanco (MR). Angiografska preiskava možganske AVM zahteva štiritilno angiografijo in dodatne projekcije zunanjih karotidnih arterij zaradi točne razmejčitve zajetih področij. Oceniti moramo dovodne arterije, odtočni venski del malformacije, kot tudi preostali venski odtok, hitrost pretoka v leziji ter ugotoviti velikost osrednjega pleteža, njegovo obliko in žilno zgradbo (8). Preiskava z MR nam omogoča boljše razumevanje topografskega položaja, velikosti in geometrije možganske AVM, kot tudi prostorsko oceno glavnih žil malformacije. Priporočljiva je tudi MR angiografija s kontrastnim sredstvom (17).

Za embolizacijo osrednjega pleteža AVM uporabljamo cianoakrilatni polimerizat. Ta v stik s krvjo polimerizira in se zlepi z žilno steno. Z njim dosežemo trajno zaporo žile (18, 19). Uporabimo lahko tudi delce polivinilnega alkohola, ki jih uporabimo za zapiranje manjših žil (20), ko smo z akrilnim lepilom že embolizirali glavni

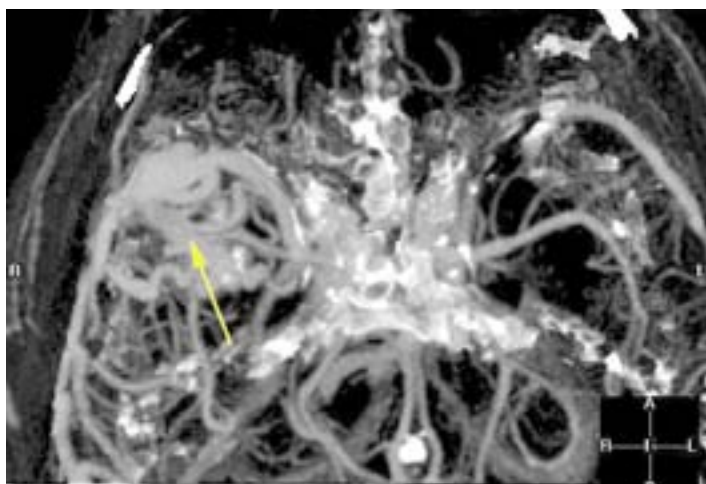
Tabela 1: Spetzler-Martinova lestvica za napovedovanje operativnih nevroloških zapletov AVM. Lestvica ima 5 razredov. Število zbranih točk opredeli AVM. V razredih 1, 2 in 3 je tveganje trajne, večje nevrološke prizadetosti zanemarljivo. V razredih 4 in 5 pa imajo bolniki slabše možnosti, saj pride pri 22% in 17% do večje nevrološke prizadetosti.

Značilnosti AVM	Zbrane točke
Velikost arteriovenske malformacije	
Majhna (< 3 cm)	1
Srednja (3-6 cm)	2
Velika (> 3 cm)	3
Elokventnost možganov v bližini	
neelokventni	0
elokventni	1
Vzorec venske drenaže	
Samo površinska drenaža	0
Globoka drenaža	1

del osrednjega pleteža. Platinaste zanke, ki se prav tako lahko uporabljajo za embolizacijo, so učinkovite predvsem pri arteriovenskih fistulah s hitrim pretokom. Z njihovo uporabo upočasnimo pretok in tako omogočimo varno uporabo akrilatnega lepila (21, 22).

Primer

Bolnika starega 50 let je nevrolog napotil na računalniško tomografijo (CT) možganov zaradi sedem let trajajočih epileptičnih napadov. Sprva je imel dva napada tipa grand mal, po terapiji s tegretolom pa so se začeli napadi z obračanjem oči navzgor in s kratkotrajno odsotnostjo, ki pa se je bolnik ni zavedal. Bolnikov nevrološki in duševni status sta bila v mejah normalnega. CT možganov je pokazal do 4 mm velike kalcinacije v desnem temporalnem režnju. Za natančnejšo opredelitev je bila opravljena še MR preiskava možganov, ki je pokazala AVM v desnem temporalnem režnju. Za hemodinamsko oceno AVM sta bili narejeni štirižilna angiografija z dodatnimi projekcijami in CT angiografija (CTA) s trirazsežnim prostorninskim vzorčenjem (3DCT-VR) in trirazsežno rekonstrukcijo v MIP (*maximum intensity projections*) tehniki. Preiskave so pokazale patološke spremembe žilja desno temporalno. Iz bolezensko spremenjene veje desne arterije cerebri medije so se polnili do 1 cm široki venski konvoluti oziroma razširjene vene (sliki 1 in 2). Venska drenaža malformacije je potekala po povrhnjih venah. Bolniku je bilo predlagano znotrajžilno zdravljenje z embolizacijo malformacije. Poseg je bil narejen v dveh delih s 6 mesečnim presledkom.



Slika 2: Prikaz možganskega žilja z AVM v temporalnem predelu (puščica) z MIP rekonstrukcijsko tehniko CTA slik. Pogled od zgoraj navzdol na lobanjsko bazo.

V prvem delu je bilo po mikrokateru, uvedenem skozi desno arterijo cerebri medijo v polnitveno arterijo AVM, vbrizgano cianoakrilatno lepilo. S tem je bila zaprta približno polovica AVM. V drugem delu je bila z enakim postopkom in lepilom zaprta široka polnilna arterija AVM (delno v predelu osrednjega pleteža in delno tudi v predelu venskega iztoka AVM). Kontrolni angiogram po zaključku posega je pokazal močno upočasnen pretok ter upočasnitev pretoka kontrastnega sredstva v arterijskem in venskem delu AVM (slika 3). Malformacija je bila tako v celoti izključena iz obtoka. Šest mesecev po zadnjem posegu je bilo opravljeno kontrolno MR slikanje možganov, ki je pokazalo v T1 sekvenci manjše hiposignalno področje v predelu srednje kotanje desno, kjer je bila locirana AVM. MR angiografija je pokazala, da je bila malformacija tudi ob kontrolnem pregledu v celoti izključena iz obtoka. Bolnik v času posega in po njem ni imel nevroloških težav.

Razprava

Do sedaj smo z emboliziranjem AVM zdravili 10 bolnikov. Zapletov nismo imeli. Bolniki so po posegu ležali na nevrološkem oziroma nevrokirurškem oddelku in bili tudi po odpustu spremljani in vodeni pri nevrologih in nevrokirurjih. V študiji iz leta 1999 so v vodilnem evropskem centru za endovaskularno zdravljenje AVM v Zürichu analizirali rezultate embolizacij, ki so jih opravili v letih 1987-1996 (12). Zdravili so 387 bolnikov z možganskimi AVM in opravili skupno 710 posegov. Popolno zaporo so dosegli v 158 primerih (40.8%). Pri 19 bolnikih je bila dosežena več kot 90% zapora, v 177 primerih je bila zapora delna (do 50%), v 33 primerih pa je bila dosežena manj kot 50% zapora.

Samo z embolizacijo je bilo doseženo ozdravljenje pri 158 bolnikih; pri 73 so po embolizaciji uporabili še mikroneurokirurško resekcijo, pri 25 bolnikih pa še radiokirurgijo (gama nož). Pri 69 bolnikih s kompleksnimi tipi AVM, je bila opravljena delna paliativna embolizacija za zdravljenje hudih kroničnih glavobolov. Preostalih 62 bolnikov je bilo naročenih za nadaljne embolizacije.

Hemoragični zapleti so nastopili le pri 8 (2.0%) od vseh 387 bolnikov, pri katerih je bilo opravljenih skupno 710 embolizacijskih posegov. Pri 3 bolnikih je prišlo do predrtja žilne stene, pri ostalih 5 so bile krvavitve posledica zapore venskega odtoka ali razpoka anevrizme v osrednjem pletežu. Pozni hemoragični zapleti so nastopili pri 11 (2.8%) od 387 bolnikov. Pri 6 je bila opravljena takojšnja kraniotomija zaradi hitrega nevrološkega

poslabšanja, 5 bolnikov pa so zdravili konzervativno. Skupni izid zapletov pri teh 19 bolnikih je bil dober pri 11 (58%), skromen pri štirih (21%), slab pri enem (5%) bolniku, 3 bolniki od 19 pa so umrli (16%). Analiza 16 hemoragičnih zapletov, ki niso bili povezani z razpočitvijo žilne stene, je pokazala, da ni bila nobena izmed teh malformacij v celoti zaprta, iz česar sledi, da je bil vzrok najverjetneje v spremenjeni hemodinamiki venskega odtoka.

Ishemične zaplete so ugotovili z magnetno resonanco (MR) pri 36 (9.3%) bolnikih od skupno 387. Od teh bolnikov je bilo 5 asimptomatskih, 18 bolnikov je imelo prehodni nevrološki izpad, pri 13 pa so bili izpadi trajni (3.3%). Od teh 13 bolnikov je imelo blage izpade 6 bolnikov, 4 so imeli srednje hude nevrološke izpade, 2 sta imela hujše nevrološke izpade, eden bolnik pa je umrl (12).

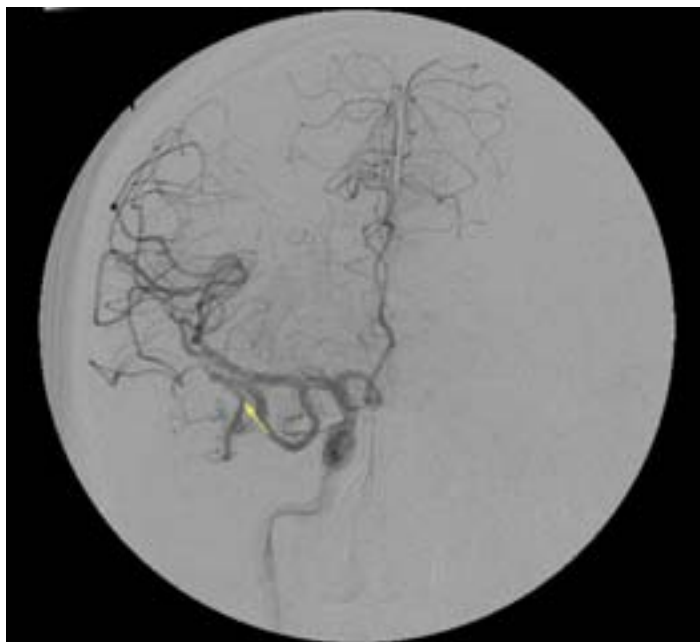V retrospektivni raziskavi (23), objavljeni leta 2001, v kateri so ugotavljali dejavnike, ki pogojujejo nastanek spontanih krvavitev po embolizaciji možganskih AVM, so ugotovili, da so bile značilnosti teh AVM naslednje: prisotnost kradeža (87%), multiple prehranjevalne arterije (100%), kompakten izgled osrednjega pleteža (93%) in lobarna topografija (87%). Pri večini teh primerov je prostornina uporabljenega lepila preseгла 1 ml (80%). Do pomembne embolizacije venskega dela AVM je prišlo v 67% primerov. V 80% primerov je bilo pri takojšnji angiografski kontroli po posegu vidno zmanjšanje pretoka krvi znotraj osrednjega pleteža in v njegovi okolici (23).

Zaključek

Primarni cilj zdravljenja AVM je preprečevanje možganske krvavitve in izključitev malformacije iz obtoka. Ko se odločamo za zdravljenje, moramo upoštevati tveganje zaradi načina zdravljenja, bolnikove nevrološke simptome, splošno zdravstveno stanje in prebolele bolezni, kot tudi bolnikova pričakovanja učinkov zdravljenja. Znotrajžilno zdravljenje možganskih AVM zahteva podrobno poznavanje anatomije možganskega ožilja in pretoka, zgradbe možganske AVM in njene topografske

lege. Med posegom lahko sproti spremljamo spremembe pretoka ob embolizaciji in po potrebi spremenimo strategijo. Uspeh zdravljenja je odvisen od možnosti pristopa do osrednjega pleteža, ki je pogojen z anatomskimi razmerami, kot je npr. premer prehranjevalnih arterij ali vijugavost žilja. Posebna previdnost je potrebna pri bolnikih, ki so nagnjeni k trombomboličnim ali hemoragičnim zapletom. Izogibati se moramo mehanskih poškodb žilne stene, ki bi jih lahko povzročil kateter ali vodilna žica.

Vsekakor želimo to metodo uveljaviti tudi v Sloveniji, vendar smo šele na začetku poti. Večino AVM danes še vedno zdravimo z mikrokirurškim posegom, vsekakor pa bomo morali v Sloveniji uvajati tudi radiokirurgijo, ki bo v povezavi z znotrajžilnimi posegi, predstavljala metodo izbora zdravljenja možganskih AVM.



Slika 3: Prikaz desnostranske temporalne AVM z DSA (digitalno subtrakcijsko angiografijo). AVM se polni preko patološko spremenjene arterije, ki izhaja iz desne arterije cerebri medije (puščica). Gre za stanje po obeh embolizacijskih posegih.

Literatura

1. Fleetwood IG, Steinberg GK. Arteriovenous malformations. *LANcet* 2002;359:863-73.
2. Mullan S, Mojtahedi S, Johnson DL et al. Embryological bases of some aspects of cerebral vascular fistulas and malformations. *JNeurosurg* 1996;85:1-8
3. Lasjaunias P. A revised concept of the congenital nature of cerebral arteriovenous malformations. *Interventional Neuroradiol* 1997;3:275-81.

4. Yasargil MG. *Microneurosurgery*, vol 3. 1987:3-21.
5. Berenstein A, Lasjaunias P (Eds). *Surgical Neuroangiography*, Vol 4. Springer, Heidelberg 1991.
6. Moo LR, Murphy KJ, Gailloud P, Tesoro M, Hart J. Tailored cognitive testing with provocative amobarbital injection preceding AVM embolization. *AJNR Am J Neuroradiol*. 2002 Mar;23(3):416-21.
7. Marks MP, Lane B, Steinberg G et al. Intranidal aneurysms in cerebral arteriovenous malformations: Evaluation and endovascular treatment. *Radiology* 1992;183:355-60.
8. Valavanis A. The role of angiography in the evaluation of cerebral vascular malformations. *Neuroimaging Clinics N Am* 1996;6:679-704.
9. Vidyasagar C. Persistent embryonic veins in arteriovenous malformations of the posterior fossa. *Acta Neurochir (Wien)* 1979;48:67-82.
10. Vinuela F, Nombela F, Roach MR et al. Stenotic and occlusive disease of the venous drainage system of deep brain AVMs. *J Neurosurg* 1985;63:80.
11. Vinuela F, Drake CG, Fox AJ et al. Giant intracranial varices secondary to high-flow arteriovenous fistulae. *J Neurosurg* 1987;66:198.
12. Valavanis A, Christoforidis G. Endovascular management of cerebral arteriovenous malformations. *Neurointerventionist* 1999; 1: 34-40
13. Ondra SI, Troup H, George ED et al. The natural history of symptomatic arteriovenous malformations of the brain: A 24-year follow-up assessment. *J Neurosurg* 1990;73:387-91.
14. Crawford PM, West CR, Chadwick DW, et al. Arteriovenous Malformations of the Brain: Natural History in Unoperated Patients. *J Neurosurg Psychiatry* 1986;49:1-10.
15. Spetzler RF, Hargraves RW, McCormic PW, et al. Relationship of Perfusion Pressure and Size to Risk of Hemorrhage from Arteriovenous Malformations. *J Neurosurg* 1992;76:918-23.
14. Crawford PM, West CR, Shaw MD et al. Cerebral arteriovenous malformations and epilepsy: Factors in the development of epilepsy. *Epilepsia* 1986;27:270-5.
15. Valavanis A, Christoforidis GA. Endovascular treatment of brain arteriovenous malformations. In: Fessler RG, Sekhar LN (eds). *Atlas of Neurosurgical Techniques*. Thieme Verlag (in press).
16. Kerber CW, Wong W. Liquid acrylic adhesive agents in interventional neuroradiology. *Neurosurg Clin N Am*. 2000;11(1):85-99, viii-ix.
17. Brothers MF, Kaufmann JC, Fox AJ, Deveikis JP. n-Butyl 2-cyanoacrylate—substitute for IBCA in interventional neuroradiology: histopathologic and polymerization time studies. *AJNR Am J Neuroradiol*. 1989;10(4):777-86.
18. Nepper-Rasmussen HJ, Bjerre PK, Jorgensen KE. Endovascular neuroradiologic interventions. Embolization of aneurysms and arteriovenous malformations. Sclerotherapy of cavernous hemangiomas. *Ugeskr Laeger*. 1993; 155(43):3471-6.
19. Aletich VA, Debrun GM, Koenigsberg R, Ausman JI, Charbel F, Dujovny M. Arteriovenous malformation nidus catheterization with hydrophilic wire and flow-directed catheter. *AJNR Am J Neuroradiol* 1997;18(5):929-35.
20. Qureshi AI, Luft AR, Sharma M, Guterman LR, Hopkins LN. Prevention and treatment of thrombotic and ischemic complications associated with endovascular procedures: Part II—Clinical aspects and recommendations. *Neurosurgery* 2000;46(6):1360-75; discussion 1375-6.
21. Picard L, Da Costa E, Anxionnat R, Macho J, Bracard S, Per A, Marchal JC. Acute spontaneous hemorrhage after embolization of brain arteriovenous malformation with N-butyl cyanoacrylate. *J Neuroradiol*. 2001; 28(3):147-65.